Vergleichende Untersuchungen

über die

Entwickelung der Blasen

in der Epidermis.

Inaugural-Dissertation

verfasst und der

hohen medicinischen Facultät

der Albert-Ludwigs-Universität Freiburg

zur Erlangung

der

Doctorwürde

in der

Medicin, Chirurgie und Geburtshilfe

vorgelegt von

Karl Touton

aus Alzey.

(Juli 1881.)

Tübingen 1882

Druck von Ludwig Friedrich Fues

Vergleichende Untersuchungen

über die

Entwickelung der Blasen

in der Epidermis.

Inaugural-Dissertation

verfasst und der

hohen medicinischen Facultät

der Albert-Ludwigs-Universität Freiburg

zur Erlangung

der

Doctorwürde

in der

Medicin, Chirurgie und Geburtshilfe

vorgelegt von

Karl Touton

aus Alzey.

(Juli 1881.)

Tübingen 1882

Druck von Ludwig Friedrich Fues.

ACAD.
LUGD.BAT.
BIBL.

Meinem verehrten Lehrer,

Herrn

Professor Ernst Ziegler,

in Dankbarkeit

gewidmet.

Digitized by the Internet Archive
in 2026

https://archive.org/details/IA41550801_0046

Wenn man in der Litteratur auf dem Gebiete der Dermatologie etwa während der letzten 10—15 Jahre Umschau hält, so wird man einer nicht unbeträchtlichen Zahl kleinerer oder grösserer Abhandlungen begegnen, die sich das Ziel gesetzt haben, die Veränderungen, welche durch die Entzündung in ihren verschiedenen Stadien theils in der Cutis und dem Papillarkörper, theils in der Epidermis gesetzt werden, auf Grund mikroskopischer Untersuchungen klar zu stellen. Dass es gerade das Stadium der Blasen- oder der beginnenden Pustelbildung war, welches sich des besonderen Interesses der Autoren zu erfreuen hatte, wird nicht befremden, wenn man bedenkt, dass in ihm gegenüber dem Stadium der Papel das Exsudat bereits in seinem Strome aus den Maschen des resistenteren, weniger veränderlichen Bindegewebes des Coriums und des Papillarkörpers in die Lage der zarten, protoplasmareichen Epithelzellen eingedrungen ist und in diesem Gewebe seine verderblichen Wirkungen zu entfalten begonnen hat. Warum man nur Weniges über die fortgeschrittene Pustelbildung verzeichnet findet, liegt auf der Hand, da ja in diesem Stadium die korpuskulären Produkte der Entzündung in einem solchen Grade die Oberhand über Bindegewebe und Epithel gewonnen haben, dass von denselben an den stärkst afficirten Stellen eigentlich gar nichts mehr zu sehen ist.

Die einzelnen Forscher untersuchten nun theils das ihnen in dieser Beziehung zufallende Sektionsmaterial, theils betraten sie den Weg des Experimentes entweder an Menschen oder an Thieren. Zu der ersten Kategorie gehören vor Allem die Untersuchungen der variolösen Haut von Auspitz und

Basch, Unna, Weigert und Anderen, ferner Biesiadecki's Untersuchungen über Brandblasen von den Leichen solcher, die der Verbrennung erlegen waren. Unna excidirte dann an Menschen die Decken von durch Vesicatore und Sinapismen erzeugten Blasen und beschrieb ihren Bau eingehend.

Ich stellte mir im Folgenden die Aufgabe, einerseits die hauptsächlichsten bis jetzt bekannt gewordenen Resultate über die Anatomie und die Entwickelung der aus verschiedenen Ursachen in der Epidermis entstandenen Blasen zu sammeln, andrerseits sowohl durch Untersuchung von menschlichem als auch experimentell von Thieren gewonnenem Leichenmaterial diese Resultate zu prüfen.

Für meine Zwecke verwerthbares Leichenmaterial stand mir leider nur wenig zur Disposition. Es beschränkt sich dasselbe auf einige Stauungs- und Miliariablasen, auf Impfpocken, auf Variola, auf Hautstücke eines an Pemphigus syphiliticus verstorbenen Kindes und auf eine Anzahl von Efflorescenzen eines Erysipelas bullosum. Ferner gelangte ich zufällig in den Besitz von Kuhpocken, die jedoch entweder schon vertrocknet waren oder doch dem Abtrocknungsstadium nicht mehr ferne standen. Ich gewann schliesslich durch Applikation chemischer und thermischer Reize an verschiedene Hautstellen von Hunden, Katzen und Kaninchen eine Reihe von Blasen.

Da ich bei verschiedenen Blasenformen meine eigenen Beobachtungen anzugeben habe, möchte ich vorher im Allgemeinen etwas über die Behandlung meiner Präparate vorausschicken. Die Härtung derselben wurde meist so vorgenommen, dass die betreffenden Hautstücke nach einem kürzeren Aufenthalte in etwa 90%igem Spiritus bis zum Schneiden in Alcohol absolutus liegen blieben. — Die Färbungen, deren ich mich bediente, sind verschieden, und ich werde dieselben bei

den einzelnen untersuchten Fällen immer kurz angeben. Am meisten wandte ich eine dreifache Färbung an, die sich von der Weigert'schen nur dadurch unterscheidet, dass ich statt des Hæmatoxylins ein Präparat gebrauchte, welches nie überfärbt, jedoch zu einer scharfen, vollendeten Färbung mindestens zwölf Stunden verlangt, nämlich das von Grenacher angegebene und von Flemming vielfach benutzte Alauncarmin. Es färbt allein die Kerne und zwar schön purpurn oder violett. Sie heben sich sehr deutlich ab von dem reinen Roth des ammoniakal. Carmins, welches das Protoplasma der Epithelzellen leicht tingirt und in Gemeinschaft mit der die Hornschicht und Haare gelb färbenden Pikrinsäure dem Bindegewebe der Cutis ein röthlichgelbes Timbre verleiht. Die Kerne der Exsudatzellen werden übrigens durch das Alauncarmin bedeutend dunkler als alle anderen.

Ich beginne nun mit der Beschreibung der einfacheren Blasenbildungen, um dann zu den complicirteren überzugehen.

Die Präparate aus der Reihe der zuerst zu betrachtenden Stauungsblasen habe ich alle auf die angegebene Weise behandelt.

Stauungsblasen.

Zur Untersuchung von Stauungsblasen standen mir zwei Fälle zu Gebote.

Von dem stark ödematösen Unterschenkel eines in Folge eines Herzfehlers verstorbenen Individuums untersuchte ich zunächst mehrere kleinere, etwa linsengrosse Efflorescenzen, welche nur eine geringe, leicht cyanotische Erhabenheit bildeten, ferner mehrere etwa zweimarkstückgrosse, blasse, schwappende Blasen.

Bei den ersteren finde ich die Gewebsspalten der Cutis stark erweitert, die Bindegewebsbündel weit auseinandergedrängt. Die unteren Lagen der Cutis sind etwas kleinzellig infiltrirt, was auf eine sekundäre Entzündung in Folge der Entblösung der Cutis in der Umgebung nach dem

Verluste der Blasendecke schliessen lässt (ich fand auch kleinere Pusteln als Resultat dieser sekundären Entzündung vor und während der Abkapselung). — Die Grenze zwischen dem auf das doppelte bis dreifache verbreiterten Rete Malpighii und dem Corium ist beinahe eine gerade, höchstens ganz schwach wellenförmige Linie, während die seitlich angrenzenden Theile einen regelrechten Papillarkörper aufzuweisen haben. Die Stachelzellenschicht zeigt im Ganzen eine gelbröthliche Farbe im Gegensatze zu dem durch das ammoniak. Carmin bewirkten rothen Ton der normalen Stachelzellenschicht. Ihre Zellen und Kerne sind geschwellt, letztere äusserst blass gefärbt, oft umgeben von einem ungefärbten hellen Hofe. Die Lamellen der Hornschicht darüber sind gelockert. — In Präparaten von den grösseren Blasen sind die Blutgefässe der Cutis sehr stark erweitert und mit rothen Blutkörperchen vollgestopft, sonst haben wir in der Cutis denselben Befund wie oben. Die Epidermis ist in toto von dem durch Transsudat geschwellten Papillarkörper abgehoben, ohne dass die Retezellen geschwellt wären. Dagegen finden sich zwischen ihnen unregelmässige kleinere und grössere Spalten und Lücken ohne sichtbaren Inhalt.

Weiterhin untersuchte ich Blasen von der Hand einer Frau, bei welcher während der Exstirpation carcinomatöser, unter die Clavicula hinaufreichender Lymphdrüsen die in ihren Wandungen bereits mitergriffene Arteria und Vena subclavia durchgerissen wurden. Der betreffende Arm zeigte nach einigen Tagen die Symptome der Gangraena emphysematosa. Besonders an der Hand fanden sich grössere Blasen, deren seröser Inhalt nach dem Anstechen vollständig ausfloss.

In den kleineren dieser Blasen ist die Epidermis in toto vom Papillarkörper abgehoben. Die Cutis zeigt die oben geschilderten Veränderungen ohne die kleinzellige Infiltration. Die Epidermis ist vollständig normal und zwischen ihr und dem Papillarkörper liegt eine feine körnig-krümliche, schwach gelblich gefärbte Masse.

Reine Stauungsblasen entstehen also nach der vorausgehenden Beschreibung durch einfache Loslösung der unveränderten Epidermis in ihrer Gesammtheit von dem Papillarkörper.

Tritt sekundär in Folge der Entblösung des letzteren eine Entzündung auf, so können sich, wie die zuerst beschriebene, im Entstehen begriffene Efflorescenz zeigt, in der Umgebung

der Stauungsblasen auch solche von entzündlichem Charakter (mit Aufquellung und Vacuolenbildung s. u.) entwickeln.

Sudamina. (Miliaria alba, Eczema caloricum.)

Hebra (B. Schulz, Diagnostik der Hautkrankheiten, Wien 1845) erklärte die Miliariabläschen zuerst für eine blosse Ansammlung ausgeschwitzter Flüssigkeit zwischen Epidermis und Cutis, nennt ihren Inhalt jedoch etwas später (Zeitschrift der Gesellschaft der Ärzte zu Wien, 1845) ein in einer Talgdrüse angehäuftes, flüssiges Exsudat.

Andere nehmen an, dass sie durch eine Ansammlung von Schweiss in den erweiterten Ausführungsgängen der Schweissdrüsen gebildet werden.

v. Baerensprung sagt, dass sie durch Anhäufung von Schweiss zwischen zwei Lamellen „der Oberhaut" erzeugt werden, der durch Verschluss des Drüsenausführungsgangs von Seiten todter, nicht entfernter Epidermiszellen zurückgehalten wird.

Dieser Ansicht pflichtet G. Simon (die Hautkrankheiten u. s. w. Berlin 1851) auf Grund eigener Untersuchungen bei. Der Inhalt ist kein entzündlicher, sondern wasserhell mit einigen abgestossenen Epithelzellen.

Haight (Über Blasenbildung bei einigen Hautkrankheiten; Sitzungsberichte der K. Akad. Wien 1868) präcisirt den Sitz der Bläschen noch etwas genauer, indem er sagt: „Es bilden sowohl die Decke, als die Basis der Blase Epidermidalzellen, welche sich in Carmin gar nicht färbten und keinen Kern zeigten" (also wohl Hornzellen). In die Blase mündet der auf's doppelte erweiterte Ausführungsgang der Schweissdrüse, deren Epithel getrübt und etwas geschwellt ist.

Eigene Beobachtungen kann ich aus Mangel an Material keine anführen. Nach den Angaben der Autoren haben wir

es hier mit Blasen zu thun, die durch Retention eines vermehrten Drüsensekretes entstehen. Dieses hat sich durch den die Hornschicht durchsetzenden Ausführungsgang hindurch Platz geschaffen zwischen den Lamellen dieser Schicht und hat die obersten derselben in Blasenform erhoben.

Pemphigus.

G. Simon (l. c.) fand, dass die Blasen beim Pemphigus einer einfachen Loslösung der Epidermis durch darunter angesammelte seröse Flüssigkeit ihre Entstehung verdanken. An der unteren Fläche der Epidermis finde man die abgerissenen oberen Enden der Haarbälge. Der Blasengrund werde gebildet durch die geröthete Cutisoberfläche. Der Blaseninhalt bestand zwei Tage nach dem Beginne der Blasenbildung aus einer gelblich weissen, leicht durch Eiterkörperchen getrübten Flüssigkeit.

Haight (l. c.) sieht als Decke der einkämmerigen Pemphigusblasen die abgehobene Hornschicht an, während die Basis aus der Schleimschicht besteht, über der jedoch eine doppelte Reihe platter Zellen liegt. Die Zellen der untern Reteschicht, die durch feine Lücken von einander getrennt sind, sollen etwas in die Länge gezogen sein, die oberen sind kernhaltig, plattgedrückt und ihre Längsaxe ist parallel der Coriumoberfläche. — Die Blasenflüssigkeit drang zwischen den Retezellen durch und drückte dann von oben her die oberen Lagen platt. — Der Papillarkörper ist etwas geschwellt, die Papillen sind breiter und höher, ihr Gewebe ist von feinen Lücken durchsetzt, die Blutgefässe sind nur unbedeutend erweitert.

J. Neumann (Lehrbuch der Hautkrankheiten, Wien 1880) giebt an, dass die anfangs in die Länge gezogenen Retezellen sich bald abstossen und in der Flüssigkeit suspendirt werden. Bei Pemphigus foliaceus fand er neben einer

Verdickung der Bindegewebsbündel, einer mächtigen Entwicklung der Papillen, einer Gefässerweiterung und Infiltration der Cutis mit Exsudat und Pigmentzellen die Zellen des Rete Malpighii durch feinkörnige Massen getrübt. Zu denselben Resultaten wurde Malbrans durch seine Untersuchungen geführt. Neumann giebt eine Zeichnung des Durchschnittes einer Blase von Pemph. neonat syphilit. Die Cutis ist von einer starken Rundzellenwucherung durchsetzt, die unter der Blase gelegenen Gefässe sind erweitert und mit Blut gefüllt. In dem Blasenraum und unter demselben sehe ich keine (normalen) Epithelzellen mehr, der Inhalt besteht aus Faserstoffgerinnsel, Fett, Pigmentkörnchen und Eiterzellen. Die Decke wird anscheinend von der Hornschicht gebildet, mit der parallel einige faserige Stränge durch den oberen Theil des Blasenraums ziehen.

Kaposi (Pathol. und Therap. der Hautkrankheiten, Wien und Leipzig 1880) betont besonders den von Haight schon angegebenen sehr oberflächlichen Sitz der Blasen des Pemph. vulgaris gegenüber denen des Herpes und des Eczems. Er lässt die Blasendecke gebildet sein von den obersten Hornzellenlagen.

Auspitz (System der Hautkrankheiten, Wien 1881) räumt dem Pemphigus eine ganz besondere Stellung in seinem Systeme ein, da er in der Bildung der Pemphigusblase nicht den Effekt eines entzündlichen Prozesses sieht. Die Vorbedingung zur Entstehung der Blase ist eine mangelhafte Ernährung der Retezellen, „eine cachectische Beschaffenheit“ oder eine „praeexistente Resistenzabnahme der Stachelschicht“, deren Elemente durch die plötzlich vordringende, an der normalen Hornschicht Widerstand findende Flüssigkeit zertrümmert werden. Die so gebildete Höhle wird nach oben von der zusammengedrückten Körnerschicht, nach unten von der mehr oder weniger noch mit Resten der Cylinderzellen-

schicht bedeckten Papillaroberfläche der Lederhaut begrenzt. Von einem Maschenwerk wie bei den entzündlichen Blasen mit Vacuolenbildung an den Kernen sei keine Rede. Das Ende des Prozesses ist die Abstossung der Blasendecke und die Bildung der jungen Epidermis.

Hallopeau (des éruptions pemphigoides d'origine jodique, Clin. méd. Nro. 41. Ref. im Centralbl. für Kl. Med. 1882, Nro. 4). Die grössten der nach Jodgebrauch entstandenen, pemphigusähnlichen Blasen haben einen Durchmesser von 4 und eine Höhe von 1 cm. Der Inhalt zeigt wenig rothe dagegen sehr viele weisse Blutkörperchen, theils intakt theils im Zerfalle begriffen, ausserdem Leukocyten mit einem oder mehreren Kernen und epidermoidale Gebilde. „Der Sitz der Affektion ist die mittlere Schichte der Lederhaut. Die Wand der Blasen wird gebildet durch eine Lage gewucherter Epidermiszellen und durch die oberen Schichten der Cutis."

Die hier angeführten Beobachtungen beziehen sich grösstentheils auf den nicht specifischen Pemphigus der Erwachsenen. Obwohl ich nicht Gelegenheit hatte, derartige Fälle zu untersuchen, so drängt sich mir doch der Gedanke auf, dass Simon und Haight ziemlich späte Stadien zur Untersuchung bekamen. Wenn die Exsudation einen hohen Grad erreicht, wird schliesslich jede im Beginn gefächerte Blase einen einfachen Hohlraum darstellen. Was speciell die Angabe Haight's betrifft, dass sich die Hornschicht von dem Rete getrennt haben soll, so muss ich dazu bemerken, dass ich ein derartiges Verhalten bei allen meinen Untersuchungen nicht ein einziges Mal beobachtete. Ich glaube, dass das am Blasengrunde liegende Rete Haight's bereits neugebildetes Epithel ist, die betreffenden Blasen also ihrem Ende sehr nahe standen.

Ich theile nun die Beschreibung einiger Efflorescenzen

von einem Pemphigus neonatorum syphiliticus mit. Die betreffenden Hautstücke erhielt ich von Herrn Professor Ziegler mit der Angabe, dass sie einem mit exquisiter Lebersyphilis und einer Knochencaries an der Innenfläche des Stirnbeins behafteten Kinde entstammten, dessen Haut an den Vorderarmen, Händen und Unterschenkeln ohne besondere Bevorzugung der Beuge- oder Streckseiten mit einer ziemlichen Anzahl von linsengrossen und grösseren, vereinzelten oder in Gruppen zusammenstehenden und in einander übergehenden, derben oder etwas Flüssigkeit enthaltenden Efflorescenzen besetzt war. Ich schnitt mehrere derselben, färbte sie theils mit Haematoxylin allein, theils mit diesem und Eosin, andere mit Alaun-carmin.

Das Auffallendste an der Stelle der die anliegende normale Hautoberfläche um etwas mehr als einen Millimeter überragenden Prominenz ist die grosse Volumszunahme des Coriums. Ein Theil derselben mag nun auf Rechnung einer wirklichen Vermehrung und Verstärkung der Bindegewebsfibrillen der Cutis zu setzen sein, der grösste Theil derselben fällt jedoch dem Vorhandensein einer bedeutenden Zahl neugebildeter Zellen zu, deren Kerne eine grosse Verschiedenheit unter einander zeigen. Ein Theil von ihnen hat kleine, runde entweder total oder stellenweise dunkel gefärbte Kerne. In letzterem Falle concentrirt sich die Färbung auf zwei meist einander gegenüberliegende, oft halbmondförmige Segmente, die eine helle, ungefärbte Zone zwischen sich lassen. Solche Kerne sind etwas grösser als die homogen dunkel gefärbten. Fliessen zwei derartige Segmente mit den Enden zusammen, so haben wir eine cirkuläre, dunkel gefärbte Randzone und eine helle, ungefärbte Mitte. In wieder etwas grösseren Kernen ist der dunkel gefärbte Inhalt in mehrere bis 5 und 6 kleinere und grössere unregelmässige Körper zerfallen. Ausser diesen Kernen liegen nun zwischen den auseinandergedrängten Bindegewebsbündeln theils einzeln, theils — und dies ist das häufigere Vorkommen — in grösseren Gruppen vereinigt grosse, elliptisch ovale, meist längliche, oft beinahe stäbchenförmige blasse Kerne mit fein granulirtem Inhalt. Manche von ihnen sind an einem Ende stumpf abgerundet, am andern spitz ausgezogen, andere besonders die schmälern längern sind einfach oder sförmig gekrümmt. Alle diese Kerne gehören länglichen bis spindelförmigen Elementen an, deren Protoplasma sich bei der angegebenen Behandlung nicht färbt. Derartige

Zellgruppen nehmen nach dem Papillarkörper hin zu, wo sie über die auseinandergedrängten Bindegewebsfasern überwiegen. Sie liegen hier gleichsam in den Alveolen eines aus schmalen Bindegewebszügen gebildeten Maschenwerkes. Öfter sah ich inmitten dieser Zellaggregate ein rundes, kleines Lumen, in welches drei oder vier wandständige, platte Kerne vorragten (Capillare). Diese ganze Cutiswucherung ist von einer grossen Anzahl von Schweissdrüsenausführungsgängen durchzogen.

Wie verhält sich nun die Epidermis darüber? Gehen wir von der Stelle aus, wo sich dieselbe über das Niveau der normalen Haut zu erheben beginnt, so bemerken wir, wie allmählich gleichen Schritt haltend mit einer geringen Volumszunahme des Rete Malpighii die Stachel- und Körnerzellen blasser gefärbt werden, während die die Papillen direkt bekleidende Cylinderzellenlage nichts von ihrem normalen Aussehen eingebüsst hat und so die Grenze zwischen Cutis und Epidermis noch scharf bezeichnet. Die Zellen und die Kerne der genannten Schichten sind bedeutend geschwellt, die letzteren sehr blass tingirt, viele in feinkörnigem Zerfall begriffen. Auch die Hornschicht nimmt allmählich und zwar bis zur Höhe der Prominenz zu, während das Rete Malpighii von der Grenze etwa des ersten und zweiten Fünftels derselben von beiden Seiten wieder abnimmt. Gleichzeitig wird die Grenze zwischen Cutis und Epidermis unter Verschwinden der papillären Struktur verwischt und in den mittleren Theilen vollständig unkenntlich. Dort ist die Schleimschicht stark reducirt und es ist oft ein Ding der Unmöglichkeit zu sagen, ob noch Epithelzellen vorhanden sind, oder ob die Cutis mit ihrer grosszelligen Wucherung direkt an die Hornschicht heranreicht, ein Eindruck, den man beim Betrachten mit schwacher Vergrösserung deutlich erhält. In den dicken Hornschichtlagen über der Mitte findet man kleine, längliche, gefärbte Kerne mit ihrem Längsdurchmesser parallel der Hautoberfläche, daneben zwischen den getrennten Lamellen derselben spindelförmige Anhäufungen von dunkelgefärbten, kleinen Rundzellen und deren geschrumpften Resten. Die beschriebenen Efflorescenzen sind als Papeln zu bezeichnen und stehen, besonders was die starke grosszellige Wucherung betrifft, den breiten Condylomen ziemlich nahe (cf. Fig. 150 in Zieglers Lehrbuch Th. I.).

Wesentlich anders verhält sich nun die Epidermis in einer Serie von Präparaten aus anderen Efflorescenzen, bei denen die Cutiswucherung weniger fortgeschritten ist. (Fig. I.) Die Grenze zwischen Papillarkörper und Epidermis ist beinahe durchweg deutlich, höchstens in der Mitte manchmal etwas verschwommen. Die Stachelzellenlage, welche etwas ver-

breitert über die Cutiswucherung hinzieht, zeigt die oben beschriebene Quellung der Zellen und Kerne, die blasse Färbung und den beginnenden Zerfall der letzteren. In dieser blassgefärbten mittleren Lage der Retezellen treten nun nach der Mitte zu kleinere und grössere Alveolen von runder, ovaler oder unregelmässig buchtiger Gestalt auf, welche zwischen sich die spindelförmig comprimirten oder, je nach der Theilnahme an der Bildung mehrerer dicht zusammenliegender Alveolen, sternförmig ausgezogenen Retezellen haben. Der Inhalt der einzelnen Höhlen wird gebildet von einer feinkörnigen, krümlichen Masse, in welche die verschiedenartigst geformten Reste der in Zerfall begriffenen Epithelkerne und Exsudatzellen eingeschlossen sind. Die Vacuolen sind hier sicher aus den Zellen selbst entstanden; denn man sieht kleinste Hohlräume, welche eine ringförmige Zone um den Zellkern einnehmen und von aussen durch einen schmalen Saum des Zellprotoplasmas begrenzt werden. Weiterhin trifft man Hohlräume von der Grösse einer Zelle mit an den Rand gedrängtem Kerne; stossen zwei solche Hohlräume zusammen, so steht nur noch ein feiner Faden zwischen ihnen, und wenn dieser reisst, haben wir einen Hohlraum mit zwei Ausbuchtungen und zwei in sein Lumen hervorragenden Spitzen. Der grösste Hohlraum, den ich sah, hatte einen längsten Durchmesser von nahezu der Dicke des geschwellten Rete.

Bei der Entstehung der Blasen des Pemph. neonat. syphil. geht also von Anfang an eine grosse Anzahl von Retezellen zu Grunde und zwar so, dass sie sich nach vorheriger Aufquellung zu den beschriebenen Vacuolen umwandeln. Dabei erhalten sich die stark geblähten Zellkerne entweder noch einige Zeit, oder sie gehen schon sehr bald einen feinkörnigen Zerfall ein. Schon vorher oder gleichzeitig mit dieser Vacuolenbildung hat sich in der Cutis und dem Papillarkörper eine grosszellige Wucherung besonders um die Gefässe etablirt, wozu aller Wahrscheinlichkeit nach der erste Anstoss von dem specifischen Virus ausging. Sie scheint ihren Ausgang von den Bindegewebszellen der Cutis und des Papillarkörpers insbesondere von denen der Adventitia der Gefässe zu nehmen.

Bei der Vacuolenbildung im Rete Malpighii wirkte meines Ermessens ein entzündlicher Process mit, wie das Vorhandensein der dunkelgefärbten Rundzellen in der Cutis und in den Hohl-

räumen selbst beweist. Ob nun die Lebensfähigkeit der Epithelzellen vor dessen Eintritt bereits durch die grosszellige Wucherung in der Cutis und durch die hierdurch veranlasste Circulationsstörung beeinträchtigt war, muss ich dahin gestellt sein lassen.

In Bezug auf den Sitz der Blasen muss ich aus meinen Beobachtungen den Schluss ziehen, dass derselbe schon in den frühesten Stadien der Blasenbildung sich über die ganze Dicke des Rete Malpighii erstreckt. Das Rete Malpighii ist es, in welchem durch die oben beschriebenen degenerativen Vorgänge der Blasenraum entsteht. Dieser stellt sich Anfangs als ein Komplex grösserer und kleinerer, durch dünnere oder dickere Zellenlagen von einander getrennten Hohlräume dar. Wie sich aus ihnen der spätere, grosse Blasenraum entwickelt, werden wir bei Betrachtung der Erysipelblasen sehen.

Erysipelas bullosum und Phlegmone.

Die Annahme, dass das ätiologische Moment beim Erysipel Mikroorganismen sind, wird, nachdem Lukomsky (Virchow's Archiv, Bd. 60; 1874) dieselben zuerst bei frischem Erysipel in den Lymphgefässen und Saftkanälen nachgewiesen hat, und nachdem Ponfick, von Liebermeister und Orth durch subkutane Injektion mikrokokkenhaltiger Blasenflüssigkeit von Erysipelkranken Kaninchen getödtet und durch Impfung von diesen auf andere Thiere derselben Art Erysipel bei letzteren erzeugt haben, während mikrokokkenfreie Blasenflüssigkeit kein Erysipel hervorrief, wohl heutzutage nur noch von wenigen Seiten angezweifelt. Tillmanns (Archiv für klin. Chirurgie Bd. 23, Heft 3) fand bei seinen in dieser Richtung angestellten Versuchen, dass die einem Erysipelheerd entstammende Flüssigkeit dann eine specifische Wirkung zeigte, wenn sie bakterienhaltig war. Nach den Untersuchungen von

Biesiadecki, Volkmann und Steudener findet sich beim Erysipel eine Zelleninfiltration der Cutis, des subkutanen Zellgewebes und zwar dieses ganz besonders, sowie der Adventitia der Blut- und Lymphgefässe. Die Blutgefässe sind dabei stark erweitert. Der scharfe Contour der Bindegewebsfasern schwindet allmählich, sie werden breiter, quellen auf und bilden schliesslich eine mehr gleichmässige, homogene Masse. Tillmanns wies die Coccobacterien in den Lymph- und Blutgefässen, sowie in den Interstitien der Gewebe nach. Die Exsudatzellen sollen rasch wieder verschwinden.

Neuerdings untersuchte Fehleisen (Deutsche Zeitschrift für Chirurgie) eingehend einen Fall von reinem Erysipel. Er entnahm seine Präparate verschiedenen Partien der schon makroscopisch als krank erkennbaren Haut, ebenso den noch anscheinend gesunden angrenzenden Theilen. In den Lymphräumen der am weitesten von der Grenze des Erysipels entfernten Zone findet er lebhaft in Theilung begriffene Mikrokokken. Eine zweite dem makroscopisch wahrnehmbaren Rande der Röthung entsprechende Zone zeigt den Beginn einer entzündlichen Reaction des Gewebes. Zwischen den Coccosvegetationen und in ihrer nächsten Umgebung treten zahlreiche Wanderzellen auf, „welche dieselben zum Theil in sich aufnehmen, dieselben mehr und mehr verdrängen“. In einer dritten Zone „sind die Coccen vollständig verschwunden, man findet nur eine starke kleinzellige Infiltration, die entzündliche Reaction hat ihren Höhepunkt erreicht“. Verfasser hält den Erysipelmikrokokkus für eine durch seine morphologischen und physiologischen Eigenschaften wohl charakterisirte, besondere Species. Die 0,3 — 0,4 μ grossen Mikrokokken liegen entweder vereinzelt oder in Diplococcen und Torulaketten zusammen. Fehleisen fand sie nur in den Lymphgefässen, Lymphspalten und perivasculären Räumen der Haut und des Unterhautzellgewebes, nie in den Blutgefässen.

Vom Rete Malpighii sagt J. Neumann (l. c.), dass es „vertrocknet“ (?) sei, „die Zellenkerne sind vergrössert, gleichsam in Bläschen umgewandelt, in welchen 1—2 Kernkörperchen liegen“. — Bei der Phlegmone ist die Infiltration besonders des subkutanen Zellgewebes eine bedeutend stärkere.

Eine genauere Beschreibung der bei diesen Zuständen vorkommenden Blasen besitzen wir von Unna (Zur Anatomie der Blasenbildung in der menschlichen Haut, Vierteljahrsschrift für Dermatologie und Syphilis, 1878) und von Haight (l. c.).

Unna findet besonders bei Phlegmoneblasen (von der Fusssohle) die fibrinoide Metamorphose des Epithels, welche er bei Sinapismenblasen zuerst nachwies, in grossartigem Maassstabe und bis in's kleinste Detail ausgesprochen. Er beschreibt in der ganzen Stachelzellenschicht grosse, nach der Körnerschicht zu kleiner werdende, mit fibrinoidem Material gefüllte Lücken. In dem unteren Theil der Stachelzellenschicht finden sich grosse, vertikal ausgedehnte, mit fibrinoidem Filze angefüllte Spalten, welche von einander getrennt sind durch gequollene und zu groben und feinen Balken comprimirte Epithelmassen. Diese Balken endigen in der Mitte der Membran, wo sich an Stelle des Maschenwerkes eine fibrinoide, die gequollenen Zellen zur Seite drängende und comprimirende Masse vorfindet. Die Veränderung der Epithelzellen in dieser Gegend, wo die beschriebenen Balken endigen, schildert Unna so: „Es zeigen sich helle Lücken im Epithel, welche das theilweise gequollene Zellprotoplasma darstellen. Dieses wird ringförmig umfasst von dem unveränderten, oft den Kern einschliessenden Theil des Zellprotoplasmas. In dem gequollenen Theil, in dem „endogenen Bläschen“, findet sich ein Fasernetz, das manchmal den abgeblassten Kern enthält. Auch ganze Zellen wandeln sich in Bläschen um und verlieren dann ihren Stachelcontour“. Die Proliferationserscheinungen, welche Unna bei den Sinapismenblasen beschreibt (Theilung der Epithelien,

doppelte Kerne), fehlen fast ganz, dagegen bemerkt er besonders bei Erysipelas bullosum den Kernschwund in den quellenden und stark comprimirten Zellen häufiger als bei jenen. Er glaubt, dass Gewebsflüssigkeiten, welche dem Wachsthum von Bakterien günstig sind, das Verschwinden des Zellkerns befördern, was ja auch Weigert bei der Pocke constatirte.

Nach Haight liegt am Grunde der Blasen bei Erysipelas bullosum eine einfache oder dreifache Reihe meist spindelförmiger Zellen, welche senkrecht zur Cutisoberfläche stehen und durch schmale Lücken von einander getrennt werden. Unter der Hornschicht liegt eine einfache oder mehrfache Lage plattgedrückter Zellen, welche sich mit Carmin roth färben und einen Kern enthalten. Die Blasen sind durch dicke aus den Interpapillarfurchen aufsteigende Balken, welche aus spindelförmig ausgezogenen, einen oblongen Kern einschliessenden, mit mehreren Ausläufern versehenen Zellen gebildet werden, in ein Fächerwerk getheilt. Dieses enthält in seinen Lücken entweder ein feines Strickwerk in Gestalt eines Fibrinnetzes oder spärliche, weissen Blutkörperchen gleichende Zellen, wie sie besonders das subkutane Bindegewebe um die Schweissdrüsen, Haarbälge und die einzelnen Fettzellen sowie in geringerer Anzahl das Corium durchsetzen. — Auspitz rubricirt in seinem System der Hautkrankheiten (Wien 1881) das Erysipel unter die Stauungsphlegmonen und lässt die Bläscheneruptionen hervorgehen aus einer durch capilläre Lymphangoitis und Phlebitis bedingten Stauung des Säftestromes. —

Durch die Freundlichkeit des Herrn Dr. Hindenlang erhielt ich einige Hautstücke mit Blasen von durchschnittlich 5 mm. Durchmesser. Sie waren sofort nach dem Tode der Leiche eines älteren Mannes entnommen, welcher ohne nachweisbare Ursache an einer akuten Dermatitis, die sich beinahe über den ganzen Körper verbreitete, erkrankt war. Dieselbe zeigte alle Stadien der Hautentzündung, einfaches Erythem,

Papeln, Bläschen und Pusteln, welche zu Borken vertrockneten. An Stellen, welche die letzteren Bilder zeigten, konnte man füglich von einem Eczem sprechen. Bald trat nun unter Fiebererscheinungen eine diffuse Röthung der Brust und der Arme ein, in welcher sich grössere Bläschen erhoben. Diese Complikation war ein Erysipel, welches hier sekundär durch Infection von Aussen eintrat und zwar in Folge der Blosslegung der Cutis nach dem Platzen der Bläschen- und Pusteldecken und in Folge der Zersetzung des eintrocknenden Eiters. Bei der Section der Leiche am Tage nach dem Tode entnahm ich vom linken Oberarme noch einige Hautstücke mit und ohne Blasen. —

Die Präparate wurden nach vorhergehender Härtung in Gummi-Glycerin und Alcohol geschnitten und mit den drei oben angegebenen Stoffen gefärbt. Eine geringe Zahl färbte ich mit Anilinviolett und behandelte sie darauf mit verdünnter Essigsäure zur schärferen Darstellung der gleich zu beschreibenden Bakterienkolonien.

Das Unterhautzellgewebe und die Cutis ist von einer mässigen Zahl Rundzellen durchsetzt. Diese Infiltration tritt besonders in der Umgebung der Schweiss- und Talgdrüsen sowie im Geleite der erweiterten und gefüllten Blutgefässe hervor. Diejenigen Stellen der Cutis, welche direkt unter einer Blase liegen, sind am stärksten betroffen; ihre Bindegewebszüge sind durch die Rundzellen auseinandergedrängt, an manchen Stellen förmlich von ihnen überlagert. Das Bindegewebe des Papillarkörpers zeigt nicht mehr die normalen unregelmässigen Faserzüge mit den stark gefärbten Bindegewebskörperchen, sondern es ist verwandelt in eine blassrosa gefärbte, gleichmässig fein fädige Masse, in welche spärliche Rundzellen eingesprengt sind. Die so degenerirten Theile sind stark aufgequollen, die Papillen ragen oft als unförmliche dicke Kolben frei in die Blasenhöhle hinein (Fig. II). Die Lymphgefässe dieser und der angrenzenden Partien sind vollgepfropft von einer dunkelrosa (resp. blau) gefärbten Masse, welche sich bei Betrachtung mit Seibert VII als aus sehr kleinen, runden, gleich grossen Körnern bestehend erweist. Diese verbreiten sich an manchen Stellen in wenig dichten, matten Wolken über das den gefüllten Gefässen anliegende Gewebe bis zur Grenze der Cutis gegen die Blase. Betrachtet man die unter dem Blasenraum gelegene Cutis in ihrer Gesammtheit, so bekommt man häufig

den Eindruck, dass da, wo die Exsudation der weissen Blutzellen eine sehr starke war, die Micrococcen — denn die vorher beschriebenen Körnerhaufen sind nichts anderes — ganz zurücktreten, während wir in den Regionen, in welchen die Lymphgefässe förmlich injicirt sind mit Bacterienmassen, und wo das Bindegewebe in der oben beschriebenen Weise degenerirt ist, die Exsudatkörperchen nur in geringer Zahl antreffen.

Betrachten wir uns nun die Veränderungen in der Epidermis in verschiedenen Blasen (Fig. III). In Schnitten vom Rande einer sofort nach dem Tode excidirten Blase, die etwa 4 mm. im Durchmesser hatte, findet man, je mehr man sich der Blasenhöhle nähert, die Zellen des Rete mehr und mehr gelockert; zwischen ihnen treten bereits spärliche, kleine, dunkelgefärbte Rundzellen auf. Die Retezellen selbst zeigen, was die Form anbelangt, häufig nicht mehr die normale Differenzirung, insofern wir direkt über der Cutis mehr cylinder- oder spindelförmige, senkrecht gestellte, dann rundlich polygonale und zu oberst wagrecht gelegte, spindelförmige, platte Zellen antreffen, sondern sie sind durchgängig spindelförmig in die Länge gezogen. An der Übergangsstelle in die eigentliche Blase findet man hie und da die Zellen geschwellt und eigenthümlich trübe (vergl. bei den Pocken) und den Kern weniger deutlich oder gar nicht mehr vom Protoplasma der Zellen differenzirt. Da wo die Blase beginnt, treten im Rete eine grosse Zahl von der Cutis nach der Hornschicht zu an Grösse zunehmender, im Ganzen noch ziemlich kleiner, bläschenförmiger Hohlräume auf, welche von einander getrennt werden durch ein entsprechend ihrer eigenen Unregelmässigkeit ganz und gar unregelmässiges Fachwerk. Die hellen Hohlräume haben eine ganz scharfe Grenze gegen die Balken des Fachwerkes. In der Mitte der Schnitte prävaliren die Hohlräume, von denen einzelne eine bedeutende Grösse erreichen, über das trennende Balkenwerk. Sie sind entweder leer oder wenn nicht ganz, so doch zum Theil gefüllt mit einer sehr lockeren, krümlich gekörnten Masse, in welcher eine Anzahl dicht zusammengehäufter Exsudatkörperchen, wie wir sie vorher vereinzelt zwischen den Retezellen angetroffen haben, liegen. In den grösseren Hohlräumen sind diese feinkörnigen, hier auch oft von feinen Fäden durchzogenen Massen nach verschiedenen Richtungen wie Spinngewebe ausgespannt, die an einer Seite abgerissen sind und sich dann von der früheren Anheftungsstelle zurückgezogen haben. Das interalveoläre Balkenwerk besteht aus den comprimirten und zu den verschiedensten Formen (Spindel-, Sternzellen; cf. Pemphigus) ausgezogenen Retezellen. Die Kerne sind nur in denjenigen Zellen nicht mehr zu erkennen, welche

zwischen grösseren, nahe zusammenliegenden Alveolen die Scheidewand bilden und desshalb in excessivem Masse comprimirt und beinahe bis zu Fäden ausgezogen sind. In manchen, zwischen den kleinsten Vacuolen liegenden Zellen sind die Kerne durch Aufnahme von Flüssigkeit gebläht (ausgesprochener als in der Zeichnung); in ihrem ungefärbten hellen Inhalt liegen ein oder zwei dunkle Kernkörperchen. — Was die Entstehung der Vacuolen anlangt, so glaube ich mit Bestimmtheit dieselbe als eine endogene bezeichnen zu müssen. Sie sind hervorgegangen aus den Retezellen, die eine grosse Quantität des Exsudates in ihr Inneres aufgenommen haben. Die Reste des Protoplasmas sind durch die Einwirkung desselben in die beschriebenen körnigen oder fädigen Massen verwandelt. In einigen sehr dünnen Schnitten fand ich hie und da Bilder, die direkt für diese Ansicht sprechen. Es liegen nämlich in denselben grössere und kleinere Alveolen ganz dicht beisammen. Sie sind getrennt von einer scharf doppelt contourirten, fadenartig dünnen Scheidewand, in der sich durchaus keine anderen Zellen, selbst nicht eine einzige finden können. Der Inhalt der Höhlen ist wegen der Dünnheit der Schnitte meist ausgefallen, dagegen findet sich in den kleineren Hohlräumen an einer Stelle ihres Randes, in den grösseren öfter an mehreren ein deutlicher, stark gequollener, blasser, ovaler Epithelkern mit Kernkörperchen, der umgeben ist von der feinkörnigen Masse, in der er schliesslich selbst aufgeht. Auch scheint mir die abgerundete Form der Höhlen für ihre endogene Entstehung zu sprechen. Den besten Beleg für diese Ansicht fand ich nachträglich in einem ausserordentlich dünnen Schnitte, der uns die ersten Anfänge der Vacuolenbildung zeigt. Wenn wir denselben mit Seibert VII betrachten, so bietet sich uns, wie die Fig. IV zeigt, ein ganz eigenthümlicher Anblick, wir haben hier scheinbar die ausgesprochensten Sternzellen vor uns. Eine nähere Betrachtung lehrt uns, dass sich das Protoplasma der stark hydropischen Zellen auf einzelne Bezirke concentrirt hat, vorzüglich um den geblähten Kern und auf einzelne Ausläufer, welche von hier nach der Zellmembran ziehen. In die zwischen den Ausläufern gelegenen Lücken rückt nun die Entzündungsflüssigkeit ein, die Ausläufer reissen schliesslich und wir sehen nun den Kern, sofern er sich noch so lange erhalten hat, in der neugebildeten Vacuole liegen umgeben von dem früher beschriebenen feinen Gerinnsel. Auch die Kernsubstanz hat sich stellenweise in besondere Figuren gruppirt.

Wie gestalten sich nun die Verhältnisse im Centrum dieser selben jedenfalls noch ziemlich jungen Efflorescenz? Durch das mächtig eindringende Exsudat sind die Balken des interalveolären Balkenwerkes entweder zu ganz feinen Fäden ausgezogen oder bereits gerissen. Im letzteren

Falle finden wir dann über dem geschwellten und auf die oben angegebene Weise veränderten Papillarkörper eine unregelmässig gekörnte Masse mit einer geringeren oder grösseren Zahl eingesprengter Rundzellen. Der grösste Theil dieser Massen fällt jedoch beim Schneiden aus, so dass wir meistens einen Hohlraum vor uns haben, über welchen hinweg die Hornschicht mit den anhängenden Resten des oben beschriebenen Balkenwerks zieht, und in den die nackten Papillen hineinragen.

Die Schnitte aus einigen anderen Blasen zeigen ein von dem bisher betrachteten vollständig verschiedenes Bild. Das Unterhautzellgewebe und die Cutis ist in enormem Maasse mit Rundzellen infiltrirt, so dass in weniger dünnen Schnitten zwischen den auseinandergedrängten Bindegewebsbündeln der Cutis sehr dunkle violette Streifen und Bänder hindurchziehen, welche aus einem dichten Rundzellenconglomerat bestehen. An einzelnen Stellen ist der ganze Papillarkörper aufgegangen in eine kleinzellige Masse, welche auch die Stelle des verschwundenen Epithels einnimmt. Wir haben hier einfache Pusteln als Resultat eines beginnenden phlegmonösen Processes vor uns. Bei manchen von ihnen beginnt bereits vom Rande her die Bildung eines neuen Epithels, welches die allmählich vertrocknenden Eitermassen von dem normalen Gewebe trennt. In diesen Präparaten finde ich nirgends Pilze.

Der Entzündungsprozess beim Erysipel wird durch die Aufnahme und Verbreitung von Mikroorganismen in den Lymphbahnen hervorgerufen. Diese Mikrokokken, denen ich übrigens keinen besonderen, sie von anderen Mikrokokken auszeichnenden, morphologischen Charakter absehen kann, führen da, wo sie das Bindegewebe insbesondere des Papillarkörpers in dichten Colonien durchsetzen, zu einer Degeneration resp. einer Nekrose desselben. In den weniger stark betroffenen, angrenzenden Partien beginnt dann eine reaktive Entzündung, die wie in meinem Falle zu Blasenbildung führen kann. Begünstigt wird letztere offenbar durch die in Folge der Verstopfung der Lymphgefässe eintretende Säftestauung. Hat die Entzündung ihren höchsten Grad erreicht, so verschwinden die Mikrokokken, und die Blasen wandeln sich in Pusteln um.

Die Entstehung der Blasen bei Erysipelas bullosum hat eine grosse Aehnlichkeit mit derjenigen bei Pemph. syphil.

besonders in Bezug auf die Vacuolenbildung. Die derselben vorausgehende Aufblähung der Zellen scheint hier geringer zu sein. Wir sehen hier auch Blasen in einem etwas fortgeschritteneren Stadium. Hat das flüssige Exsudat eine gewisse Menge erreicht, so reissen nicht nur die einzelnen intervacuolären Scheidewände, sondern es löst sich das gesammte Maschenwerk von dem Papillarkörper ab, an dem nur noch einzelne in die Länge gezogene Zellen hängen bleiben. Es entsteht so ein grösserer Hohlraum, dessen Decke von der an ihrer Unterfläche die Reste des Maschenwerkes tragenden Hornschicht gebildet wird. Der Inhalt besteht aus einem sehr lockeren, feinkörnigen, ungefärbten Gerinnsel mit einigen Rundzellen.

Unna's Angabe, dass der Kernschwund hier eine ausgesprochene Rolle spielt, kann ich nach dem Gesagten wenigstens für das Epithel nicht bestätigen. Im Bindegewebe finde ich denselben in hohem Grade in der Nähe der Bakteriencolonien ausgesprochen. Ich glaube, dass, wenn die Bakterien diese kernauflösende Wirkung haben sollen, sie doch immer in eine gewisse Berührung mit den betreffenden Elementen kommen müssen, mit andern Worten, dass ihre Fernwirkung keine so grosse ist. In wenigen Präparaten sind die der Blase anliegenden Zellen trüb geschwellt und ihr Kern ist weniger scharf contourirt. Eine Gerinnung des Zellprotoplasma zu derberen Fäden und Strängen oder gar Schollen, wie wir sie später noch kennen lernen werden, konnte ich in diesem Falle nicht nachweisen. Die körnig-krümlichen manchmal fein-fädigen Massen sind meist zerfallenes resp. verflüssigtes Zellprotoplasma und nur schwach geronnenes Exsudat.

Phlegmoneblasen standen mir nicht zur Verfügung.

Herpes Zoster.

Eine Beschreibung des mikroskopischen Baues der Bläschen des Herpes Zoster, die, wie ich sehe, so ziemlich die

Anerkennung aller Autoren gefunden hat, besitzen wir von Haight (l. c.). Er schildert die Bläschen als mehrfächerige Hohlräume mit demselben Grunde, derselben Decke, denselben aus in die Länge gezogenen Retezellen gebildeten Balken, welche die über den Papillenspitzen liegenden Vacuolen von einander trennen, wie er es beim Erysipelas bullosum (s. o.) beschrieben hat. Diese enthalten ein „Strickwerk" gebildet aus spindelförmigen oder sternförmigen kernhaltigen Zellen und aus einem Netz von feinen Fäden mit eingesprengten durch Carmin schwach gefärbten weissen Blutzellen, wie er sie auch in geringer Anzahl in dem gelockerten Cutisbindegewebe sowie im subkutanen Fettgewebe längs der Blutgefässe, namentlich aber um die Nerven findet; die Blutgefässe der Papillen sind erweitert und stark gefüllt. Vermehren sich diese weissen Blutzellen in dem Unterhautzellgewebe, der Cutis und der Blase, so haben wir den Uebergang zur Pustel vor uns.

Varicellen.

G. Simon (l. c.) erklärt sich das Zustandekommen der einkämmerigen Varicellenbläschen dadurch, dass durch den schnellen Austritt einer grösseren Exsudatmenge aus der Cutis sofort jede Verbindung zwischen Epidermis und Cutis aufgehoben wird im Gegensatz zu dem langsamen Entstehen der gefächerten Blasen der Variola.

Neumann (l. c.) giebt an, dass die Varicellenbläschen meist einkämmerig seien und ausser Lymphzellen „kleine, scharf contourirte Körperchen mit eiweissartigem Inhalte" beherbergen.

Klein (Untersuchungen über die Schafpocken, Philosophical Transactions of the Royal Society, vol. 165. 1874) lässt nach dem Referat im Archiv für Dermat. und Syphilis (Bd. 8.

1876) in der Lage geschwellter Retezellen ein Maschenwerk durch Vacuolenbildung und Abplattung von Zellen mit Eiterkörperchen, Pilzsporen und Mycelien (!) in den Maschen entstehen. — So viel mir bekannt ist, versteht man unter „Schafpocken" Varicellen. Da mir das englische Original nicht zur Verfügung steht, so muss ich mich auf den Referenten verlassen. — Referent verwirft die Ansicht Kleins, dass bereits im ersten Stadium der Schwellung der Retezellen in deren mittlerer Lage ein neues Hornstratum entstehe, welches sich nach und nach an das alte anschliesse. Er verweist derartige Bilder in das Bereich des Decrustationsstadiums der Efflorescenz.

Miliaria crystallina.

Die Präparate entstammen der Leiche eines an Typhus abdominalis in der dritten Woche (verschorfte Plaques) gestorbenen Individuums, bei dem sich in den letzten Tagen auf der Brust ein Exanthem in Form zahlloser hirsekorn- bis stecknadelkopfgrosser, theils klare, theils milchig getrübte Flüssigkeit enthaltende Bläschen entwickelte.

Der Entzündungsprocess ist bei den meisten Bläschen schon ziemlich weit fortgeschritten. Bei den jüngsten derselben ist die Cutis unter dem Bläschen und in der Umgebung in mässigem Grade kleinzellig infiltrirt. Die Grenze zwischen Cutis und Rete ist etwas tiefer gerückt und hat die normale papilläre Form verloren. Die Kerne der überall am Boden des Bläschens vorhandenen Retezellenlagen sind durchweg etwas blasser gefärbt als die normalen Epithelzellenkerne, in geringem Grade sind die der Bläschenhöhle zunächst gelegenen auch vergrössert. Die Epithelzellenlage ist an der Übergangsstelle des normalen Rete in das Pustelchen etwas verdickt. Zwischen allen diesen Epithelzellen am Grunde der Efflorescenz und in ihrer nächsten Umgebung finden sich eine Anzahl dunkelgefärbter Rundzellen. Diese bilden auch den Inhalt der Bläschenhöhle, welcher sich in späterer Zeit ebenso, wie dies unten bei der Kuhpocke beschrieben wird, abkapselt. Die Lage der neugebildeten Retezellen nimmt an Dicke zu und es bildet sich vom Rande her eine Hornschicht, welche allmählich den

Pusteleiter von dem neugebildeten Rete scheidet und schliesslich die Elimination der Borke besorgt. Derartige Bilder aus den späteren Stadien gaben zu der irrthümlichen Vorstellung Veranlassung, dass von Anfang an der Sitz der Bläschenhöhle zwischen den Lamellen der Hornschicht sei.

Der ganze Prozess verlief hier offenbar sehr rasch; obwohl man an den frischen Präparaten viele Bläschen mit hellem Inhalte sah, so fand ich doch unter den zahlreichen Präparaten keines, welches uns die Anfangsstadien der Blasenbildung erkennen liesse. Es ist mir wahrscheinlich, dass sich hier auch im Anfang ein Netzwerk ähnlich wie beim Erysipel oder Herpes Zoster vorgefunden hat mit Ausziehung und Compression der Zellen einerseits, mit Aufblähung und Vacuolenbildung andrerseits. Allerdings finde ich jetzt überall nur einkämmerige Blasen resp. Pusteln vor.

Eczem.

Die meisten anatomischen Beschreibungen von Eczembläschen beziehen sich auf künstlich durch verschiedene, hauptsächlich chemische, Agentien hervorgerufene Efflorescenzen. So erzeugte G. Simon (l. c.) durch eine reizende Salbe am Oberschenkel eines Hundes Bläschen, welche er für den Eczembläschen des Menschen sehr ähnlich erklärt. Er meint, dass in diesem Falle „die Vesikeln durch eine blosse Abtrennung der Oberhaut von der Cutis durch darunter angehäuftes seröses Exsudat gebildet werden“. Aus dieser Beschreibung und aus der zugehörigen Figur (Tafel 4, Figur 3) geht deutlich hervor, dass nach Simons Ansicht das Exsudat, sobald es den Papillarkörper verlassen hat, das unversehrte Rete Malpighii mit der Hornschicht in toto von der Cutis abhebt. Von irgend welchen Veränderungen in der Epidermis, insbesondere in den Zellen der Schleimschicht ist also keine Rede.

J. Neumann beschreibt in seinem Lehrbuch nach Biesiadecki's Vorgang bei den Eczembläschen zwischen die Rete-

zellen eingebettete Exsudatzellen. Im Rete sollen spindelförmige Zellen „ein dichtes Netz bilden und zur Hornschicht vordringen“. Die Retezellen sollen vergrössert und gekörnt sein. Der zwischen Hornschicht und Papillarkörper befindlichen serösen Flüssigkeit sind „Formelemente“ und spindelförmige Zellen beigemischt, welche die geschwellten Zellen des Rete Malpighii auseinanderdrängen. Dabei bilden letztere verschiedene Netze und Loculamente, die überdies mit theils klarer, theils gelblichgefärbter Flüssigkeit gefüllt sind (?). Die Bläschenhülle wird durch die zunehmende Flüssigkeit abgestossen und das Exsudat sickert auf die Oberfläche. Bei der Weiterentwicklung lässt er die „Formelemente“ verschwinden und hiedurch eine einkämmerige Höhle gebildet werden.

Van Harlingen (Zur Pathol. der Epithelien, Refer. im Archiv für Dermat. und Syph. 1877) giebt an, dass die Zellen bei Eczem transparent, ihre Grenzen unregelmässig seien; das Eczem betreffe nur die tieferen Epithellagen.

Riemer (Archiv für Heilkunde, 1878) sah bei der Bläschenbildung die obere Schicht des Stratum corneum fehlen oder gelockert und in Abblätterung begriffen. Er bemerkte eine Abnahme der Retezellen, welche er wegen des Kernschwundes einer schnellen Verhornung unterworfen glaubt.

Rindfleisch (Lehrbuch der pathol. Gewebelehre, Leipzig 1871) sagt, dass bei den langsam entstehenden Blasen (Herpes, Erysipelas bull.), wozu wir ja die Eczembläschen zu rechnen haben, die unterste Schicht der Retezellen während der Passage des Exsudates, das schliesslich an der Hornschicht aufgehalten wird, unverändert bleibt; die Uebergangszellen (Stachelschicht) werden entweder abgehoben oder einfach mechanisch „verworfen“. Die Abhebung findet über den Papillenspitzen statt, über denen der Exsudatstrom am mächtigsten ist, in den Interpapillarfurchen haften dagegen die Zellen fest. Die Balken des so entstehenden Systems von senkrecht auf der

Cutisoberfläche stehenden Palissaden bestehen aus kernhaltigen Uebergangszellen, welche durch mechanische Gewalt gestreckt und abgeplattet sind, die feinsten bestehen aus einzelnen oft in mehrere Fortsätze ausgezogenen Zellen. Diese Balken können bei massenhafter Transsudation entzwei reissen, die beiden Stücke bleiben an der Hornschicht und an der Cutisoberfläche hängen. — Bei der Pustelbildung hört jeder Unterschied zwischen Bindegewebe und Epithel durch die massenhafte Ablagerung der Eiterkörperchen auf. Das Epithel ist noch zu erkennen in den Interpapillarfurchen und an den Seiten der Papillen. Der grösste Theil der Eiterkörperchen wandert an den Papillenspitzen in das durchbrochene Rete aus, einige drängen sich zwischen den noch erhaltenen Retezellen durch. Der bei der Blase seröse Catarrh ist nun eiterig geworden.

Kaposi (l. c.) giebt an, dass die Eczembläschen (ebenso wie Herpes und Erythema vesiculosum) in den tieferen Reteschichten ihren Sitz hätten. „Das Rete Malpighii ist theils aufgequollen und gelockert, theils in den höheren Schichten zu Balken und Scheidewänden eines Fachwerkes auseinandergedrängt. Dasselbe ist mit Serum und einzelnen Exsudatkörperchen erfüllt, stellt also ein Bläschen mit dicker Epidermisdecke vor.“

Auspitz (System der Hautkrankheiten, Wien 1881) bezeichnet das Eczem als einfachen Flächenkatarrh der Haut mit vorwiegend serös-eitriger Exsudation. Er hält das artificielle Eczem für die typische, durch keine Nebenerscheinungen getrübte Form und pflichtet der Ansicht Willan's bei, der die Bläschenbildung als hervortretendes Merkmal des Eczems ansieht.

Von den etwas ausführlicheren Beschreibungen ist diejenige von Rindfleisch jedenfalls am klarsten und was den einfachen anatomischen Befund anbelangt auch am richtigsten. Jedoch scheint mir der genannte Autor bei der Entstehung

der Blasen ein zu grosses Gewicht auf die mechanische Wirkung des Exsudates, welche sich äussert im einfachen Abheben und Verwerfen von Zellen, gelegt zu haben, während er die degenerativen Einflüsse, welche dasselbe auf das Zellprotoplasma ausübt und auf die wir später ausführlich zu sprechen kommen werden, in keiner Weise würdigt. Einige andere Angaben, insbesondere die von J. Neumann leiden, mögen sie sich nun wirklich auf das Bläschenstadium des Eczems oder auf ein fortgeschritteneres, mögen sie sich wohl gar auf neben den Efflorescenzen liegende Hautpartieen beziehen, an einer nicht zu verkennenden Unklarheit.

Ich versuchte mehrfach künstlich Eczeme zu erzeugen und zwar durch verschiedene Mittel wie Ungt. hydr. ciner., Ungt. tart. stibiati, durch Crotonöl, endlich durch Jodtinctur, welche Präparate ich Hunden an die Uebergangsstelle zwischen Hinterkopf und Nacken einrieb. Allein ich bekam nie das gewünschte Resultat, nämlich kleinere Bläschen mit hellem Inhalte, sondern wenn ich Nachmittags die drei letzteren Mittel eingerieben hatte, war am andern Morgen die betreffende Stelle entweder mit kleineren oder grösseren Pusteln oder mit dicken braunen Borken, welche sich durch das Aufkratzen der Pusteln gebildet hatten, bedeckt. Ich schnitt einige von den kleineren Pusteln und will wenigstens ein paar Worte darüber mittheilen. Ein nicht artificielles vesiculöses Eczem vom Menschen stand mir nicht zu Gebote.

Die durch Einreibung von Ungt. tart. stib. und Crotonöl erzeugten Pusteln gleichen sich vollständig in ihrem Bau.

Die Cutis unter der Efflorescenz zeigt eine mässige kleinzellige Infiltration. In der Mitte des Pustelgrundes ist die Grenze zwischen Cutis und Epithel vollständig geschwunden und an Stelle eines ziemlich bedeutenden, in die Tiefe greifenden Defektes der ersteren, sowie an Stelle des vollständig verloren gegangenen Rete Malpighii findet sich ein Conglomerat von theils noch wohlerhaltenen, theils geschrumpften oder in Zerfall begriffenen, dunkel gefärbten Rundzellen, zwischen denen man hie und da auf Reste

von Haarbälgen mit Haaren, die unregelmässig verworfen in dem Pustelinhalt umherliegen, stösst. Am Rande der Pustel liegen unter der Eitermasse einige Schichten erhaltener oder neugebildeter Retezellen. Ganz ebenso verhält sich die mit Jodtinktur behandelte Haut, doch ist hier die Cutis unter der Pustel zwischen den Bindegewebsbündeln stärker kleinzellig infiltrirt als in den vorhergehenden Fällen, während die Eiteransammlungen an Stelle des Epithels und der obersten Theile der Cutis bedeutend kleiner sind.

Die Einreibungen mit Ungt. hydr. ciner. blieben insofern erfolglos, als weder Bläschen, noch Pusteln entstanden, sondern nur kleine Papelchen.

Mikroskopisch zeigte sich an diesen Stellen die Cutis in sehr geringem Maasse mit Rundzellen infiltrirt, die Stachelzellenlage des Rete durch Schwellung ums doppelte verdickt. Die Zellen sowie die Kerne sind blass gefärbt und ihre Gesammtheit bildet desshalb zwischen Cutis und Hornschicht in der Mitte einen hellen Streifen. Sehr schön konnte ich, nebenbei bemerkt, das Eindringen der Quecksilberkügelchen neben den Haaren hinab bis tief in den Haarbalg verfolgen.

Aus diesen Untersuchungen einiger artificiellen Eczempusteln geht hervor, dass das ganze Rete Malpighii eventuel sogar ein Theil der Cutis zerstört wird, und dass sich an Stelle dieser zerstörten Partien ausgewanderte weisse Blutkörperchen vorfinden. Die Bilder aus den Papeln von Ungt. hydr. ciner. weisen darauf hin, dass, wenn es in diesem Falle zur Blasenbildung gekommen wäre, diese ähnlich wie bei Erysipel oder Herpes vor sich gegangen wäre.

Variola und Vaccina.

Die Ansichten der älteren Autoren über den anatomischen Bau der Pockeneffloreszenz übergehe ich (Cotugno, de sedibus variolarum syntagma, Vindobon. 1771; Eichhorn, Handbuch über die Behandlung und Verhütung der contagiösen fieberhaften Exantheme, Berlin 1831; Petzhold, die Pockenkrankheit mit besonderer Rücksicht auf patholog. Anatomie).

Rayer (Traité des maladies de la peau, Paris 1874) giebt an, der Inhalt der Pockeneffloreszenz werde aus einer $^1/_2$‴ dicken Pseudomembran von der Form eines abgestutzten Kegels gebildet, welche sich aus einer mattweissen, ziemlich festen, etwas zerreiblichen, der Epidermis fester als der Cutis anhaftenden Substanz zusammensetze. Zwischen ihr und der oberen Cutisfläche finden sich bei älteren Pocken mehrere kleine, zellige, mit seröser Flüssigkeit gefüllte Hohlräume oder ein „geschlängelter Kanal“.

G. Simon, der übrigens der Ansicht der meisten Autoren ist, welche den Bau der Variola- und Vaccinablasen für übereinstimmend halten, erkennt in dieser „Pseudomembran“ Rayers grösstentheils die tieferen aufgeweichten Schichten der Oberhaut, in denen er am meisten nach oben grosse platte Zellen, ihnen nach unten zu folgend „weniger abgeplattete, mit deutlichen Kernen versehene“ und direkt über der Cutis „die Zellen und Kerne des sogenannten Rete Malpighii“ findet. Er und Wedl (Grundzüge der pathol. Histologie, Wien 1854) beschreiben in dieser weissen Masse ausserdem noch Eiterkörperchen und kleine Körner, welche hie und da in Stränge oder Platten von geronnenem Faserstoff eingebettet sind. Simon fand, dass die bereits von Rayer beschriebenen kleinen Hohlräume dadurch zu Stande kommen, dass an einzelnen Stellen die beschriebene weisse Masse sich continuirlich von der Cutisoberfläche nach der Hornschicht erstrecke, während an anderen die unteren Epidermislagen auseinanderwichen oder sich die Cutis von der Epidermis ganz trennte, und so oft 6—8 ungleich grosse, unregelmässig angeordnete Fächer entstanden, die durch radienartig gestellte, später zerreissende Scheidewände getrennt werden. Er bestätigt den Befund Gluge's (Anatom.-mikroscopische Untersuchungen zur allgemeinen und speciellen Pathologie, Minden 1838), welcher in dem Inhalt der Bläschen ausser Eiterkörperchen eine feinkörnige, in Essigsäure unlös-

liche Masse und grosse Epidermiszellen sah. Simon ist geneigt, die von Gruby (Observationes microscopicae ad morphologiam pathologicam; Vindobon. 1840) in dem noch durchsichtigen Pockeninhalt beobachteten weissen Kugeln, welche fünfmal grösser als Blutkörperchen sind, an einer Seite gefranzt erscheinen und aus einer durchsichtigen, sehr feine Körnchen einschliessenden Hülle bestehen, für „Körnchenzellen" zu halten, die er selbst übrigens nur sehr spärlich sah. — Die verschiedenen Ansichten über die Dellenbildung, sowie die Vertrocknung und Verborkung der Pusteln, worüber Simon ziemlich eingehend spricht, interessiren uns hier zunächst weniger. v. Bärensprung (die Hautkrankheiten; Erlangen 1854) giebt an, dass die von flüssigem Exsudat aufgequollenen Zellen des Rete Malpighii am Rande einer jeden Pocke einen dicken Wulst bilden, während sie in der Mitte derselben vereinzelt, zusammenhanglos in der zwischen Papillen und Hornschicht befindlichen serösen Flüssigkeit umherschwimmen. Einen zelligen Bau spricht v. Bärensprung ebenso wie Hebra (Handbuch der spec. Pathol. und Therapie, redig. v. Virchow, Erlangen 1862) den kleineren Blattern ab, und wenn ein solcher in grösseren Efflorescenzen vorhanden sei, so seien dieselben aus mehreren kleineren entstanden, deren Grenzen durch die die Hohlräume trennenden Scheidewände dargestellt würden. Diese würden dann später durch die Eiterung zerstört.

Der Angabe Simon's über den gefächerten Bau der Pockenefflorescenz wurde wieder zu dem ihr gebührenden Rechte verholfen durch Auspitz und Basch, welche in einer eingehenden Arbeit (Virchow's Archiv, Bd. XXVIII. pag. 337; Untersuchungen über die Anatomie des Blatternprocesses) zuerst das Maschenwerk der Pocke genauer beschrieben. Im Stadium der Papel (zwei Tage nach der Eruption) finden diese Autoren die Zellen des Rete Malpighii angeschwollen. In einem Bläschen von drei oder vier Tagen liegt unter der em-

porgewölbten Hornschicht eine schmale Lage länglicher, kernhaltiger, den normalen Körnerzellen gleichender Zellen, welche seitlich in die geschwellten mittleren Retezellen übergehen. Zwischen dieser Zellenlage und einer am Grunde des Bläschens liegenden Schicht von rundlichen, in dichten Massen gehäuften Zellen, die theils den gleich anzuführenden Elementen im Maschenwerk, theils geschwellten Retezellen ähnlich sind, und zwischen welchen ein zartes Netzwerk als Überrest geschrumpfter Zellen nachzuweisen ist — zwischen diesen beiden Zellenlagen also liegt ein Maschenwerk, dessen Züge aus an einander gedrückten, abgeplatteten Zellen der hypertrophischen Reteschicht gebildet sind. In den Maschenräumen, welche nach der Peripherie zu grösser werden, finden sich Eiterkörperchen und „grosse, runde 0,01—0,04‴ messende Zellen, die in ihrem Innern mehrere, oft 10—20 junge Zellen enthalten. Es ist dieser Befund von namhafter Wichtigkeit für die Eiterbildung im Rete Malpighii.“ Die Autoren neigen sehr zu der Annahme, dass die Eiterkörperchen aus den Epithelzellen entstehen. — Indem dieses Maschenwerk sich nach abwärts ausdehnt, und die Zahl der Eiterzellen zunimmt, geht das Bläschen in die Pustel über, und schliesslich verwischt sich die Grenze zwischen Cutis und Epidermis vollständig. Von der Seite her schiebt sich aus dem normalen Rete unter das Maschenwerk eine neugebildete Schicht kernloser Epidermiszellen, unter welchen normale Retezellen liegen (Abkapselung der Pustel). Nun trocknet der Inhalt ein und wird in Form einer braunen Borke abgestossen. Von den tiefer greifenden Veränderungen sehen wir hier ab, ebenso von der ausführlichen Besprechung der Dellenbildung. In Bezug auf Rayer's Pseudomembran stimmen die Autoren Simon bei, dessen Ansicht über die Bestandtheile des Maschenwerks sie in der angegebenen Weise rectificiren.

Ebstein unterscheidet ein oberflächliches den Hornzellen und ein tieferes den Retezellen zugehöriges Netzwerk. Diese

Ansicht scheint auch Kaposi (l. c.) zu theilen und zwar sollen nach ihm zuerst die unteren Hornzellenschichten durch das Exsudat auseinandergedrängt werden.

Eine ganz andere Gestalt nahm die Pockenfrage an, als Weigert in seiner bekannten Abhandlung (Anatom. Beiträge zur Lehre von den Pocken, Heft I, die Pocken-Efflorescenz der äusseren Haut; Breslau 1874) für eine der ersten und durch das Pockengift direkt hervorgerufenen Veränderungen bei der Pockenbildung eine eigenthümliche Art der Nekrobiose — die sogenannte diphtheroide Entartung oder Coagulationsnekrose — der untersten Retezellen ansprach. Diese Zellentartung ist charakteristisch für den Pockenprocess und kommt constant dabei vor. In allen weiteren Veränderungen, der Bildung des Maschenwerkes durch das entzündliche Exsudat, der Wucherung der angrenzenden Retezellen und schliesslich der Eiterung erkennt er nur die Reaction der Gewebe auf einen in ihnen liegenden Fremdkörper in Gestalt der diphtheroid degenerirten Zellen. Statt der ursprünglichen normalen unteren Zellen der Schleimschicht beschreibt Weigert „unregelmässig geformte, schollige, balkige oder fädige Massen“ von eigenthümlich undurchscheinendem Aussehen ohne Kerne, von anscheinend ziemlich derber Consistenz in der Mitte des Pockengrundes. Über den derartig veränderten Zellen und direkt aus ihnen hervorgehend liegt nun das Maschenwerk der Pocke, welches meist als ein Netzwerk aus lauter kleineren unregelmässigen Maschen die Pockenlymphe enthält. Die Balken sind entweder strukturlos, homogen, in frühen Stadien von trübem Aussehen und hängen continuirlich mit den diphtheroiden Massen zusammen oder sie stehen nach unten in Verbindung mit wohlerhaltenen Retezellen resp. mit der Cutisoberfläche, nach oben mit der Hornschicht und setzen sich oft aus spindligen, plattgedrückten Elementen zusammen, welche keinen nachweisbaren Kern mehr enthalten; in diesem Falle entsprechen sie den normalen

Hornzellen (sekundäre und tertiäre Scheidewände in der Peripherie grösserer Pocken). Diese zelligen Scheidewände stehen nie in direktem Zusammenhang mit den diphtheroiden Heerden. Das vorher beschriebene diphtheroide Netzwerk spannt sich zwischen ihnen aus. Dieses ganze Maschenwerk besteht aus abgestorbenen Theilen der mittleren Reteschichten und besitzt eine zähe Consistenz. — Die Pockenflüssigkeit kommt aus dem Bindegewebe und dringt in die Zellen des Rete ein, nicht zwischen dieselben. Dabei geht der Kern, wenn der gebildete Hohlraum die Grösse der Zelle überschreitet, gewöhnlich zu Grunde. Durch Zerreissen der feineren Stränge entstehen dann die grösseren Hohlräume. Zum Zustandekommen der Hohlräume ist keine vorherige Schwellung der Zellen erforderlich, wie Wagner (Archiv der Heilkunde, Bd. 9) und Wyss (Archiv für Dermatol. und Syphilis, Bd. 4) behaupteten. Als zweite Reizwirkung, hervorgerufen durch die diphtheroid zu Grunde gegangenen Zellen, sieht Weigert die Wucherungserscheinungen an den Retezellen an der seitlichen Grenze der Flüssigkeitsansammlung an, welche sich manifestiren durch eine Zunahme der übereinanderliegenden Zellenschichten und durch Wucherung der Zellkerne. Die neuen Zellen sind durchscheinend und grösser als normal und können sogar förmliche Riesenzellen mit vielen (bis 15) Kernen vorstellen. Die dritte Reizwirkung sieht Weigert in der Füllung der Hohlräume durch Eiter, in dessen Eindringen in die diphtheroiden und verhornten Balken sowie zwischen die gewucherten Zellen an der Seite. Die Eiterzellen sind ausgewandert aus den Gefässen der Cutis und keine Abkömmlinge der Epithelzellen. In Bezug auf die Abkapselung und Borkenbildung stimmt Weigert im Wesentlichen mit Simon, Auspitz und Basch überein. Als Träger des Pockengiftes sieht er Mikrokokkencolonien in den Gefässen der Cutis und in den untersten Schichten der Epidermis an, wobei er die Ansicht Luginbühl's (Arbeiten aus dem Berner patholog.

Institut, 1871—72; Würzburg 1873), dass diese von aussen her in den Kreislauf gelangen, als unrichtig und unhaltbar darstellt.

Neuerdings wurde durch Unna (Ueber den Sitz der Pocke in der Epidermis und die ersten Stadien des Pockenprocesses; Virchow's Archiv, Bd. 69, Heft 3 und 4, 1877) eine ganz eigenartige Ansicht über die Entwickelung der Pockenefflorescenz aufgestellt. Er unterscheidet bis zur vollendeten Blasenbildung zwei Stadien, das der Hypertrophie und entzündlichen Schwellung und das der Bildung des Maschenwerkes. In dem ersten Stadium bildet sich, nachdem vorher die Stachel- und Körnerschicht angeschwollen ist, durch eine ziemlich rasch vor sich gehende Schwellung, Auflockerung und Wucherung der Zellen des Stratum lucidum der Hornschicht, welche wieder gefärbte Kerne aufweisen, der biconvexe, helle, durchsichtige „Pockenkörper", den er für den wichtigsten Theil der Pocke hält. Die Bildung dieses Körpers ist ein progressiver Prozess; die bereits scheinbar aller Lebensfähigkeit entbehrenden untern Hornzellen werden durch den übermächtigen Reiz des Pockengiftes noch einmal zum Leben zurückgerufen, das sich in den genannten Veränderungen äussert. — Im Verlauf des zweiten Stadiums bildet sich nun das Maschenwerk und zwar im Pockenkörper, der sich allmählich nach oben und unten bedeutend vergrössert und in der Mitte auch die Körner- und Stachelzellenschicht in sich einbezogen hat. Dort reicht er also bis zur Cutis, die sich in Form verlängerter Papillen in ihn einstülpt. Unna denkt sich die Bildung des Maschenwerkes durch eine doppelte Nekrose zu Stande kommend, theils durch einen feinkörnigen Zerfall, theils durch mechanische Compression von Epidermiszellen. Diese Vorgänge spielen sich im oberen Theile des Pockenkörpers ab, sein unterer Abschnitt wird durch die Wucherung der Papillen „zerklüftet". Er stellt das constante Vor-

kommen der diphtheroiden Heerde Weigert's in Abrede und glaubt, dass dasselbe eine Eigenthümlichkeit der schweren Epidemie, der Weigert's Präparate entstammen, sei.

Weigert hält die Bilder, denen Unna die Existenz eines „primären" Pockenkörpers entnimmt, für bereits in die Periode der Abkapselung gehörig.

Rindfleisch (l. c.) sieht in den frühesten Stadien eine trübe Schwellung der mittleren Schicht der Epidermis, deren Zellen keine Riffelung mehr zeigen. Nach Kaposi (l. c.) beschreibt Rindfleisch die Epithelzellen als „nur feinkörnig getrübt oder von einer dunkeln, die Kerngebilde gänzlich verdeckenden Körnung befallen, vergrössert und zu plumpen Schollen verwandelt". Eine vom Papillarkörper ausgehende klare Flüssigkeit hebt die Hornschicht ab und infiltrirt die oberen Zellen der Schleimschicht, bläht sie auf, der Kern zerfällt, das Protoplasma wird an den Rand gedrängt, die Zellmembran dehnt sich mehr und mehr und so ist bald die obere Schleimschicht von vielen Vacuolen durchsetzt. Einen fächerigen Bau vindicirt Rindfleisch nur dem oberen Theil der Pocke, der Pockenhaube. Die Pustel entsteht durch einen eitrigen Katarrh des Papillarkörpers, welche zur Einschmelzung der die Maschen begrenzenden Balken führt.

Durch Herrn Professor Ziegler erhielt ich einige Hautstücke mit Impfpocken von einem an Rachendiphtheritis verstorbenen Kinde. Es war angegeben, dasselbe sei 10 Tage vor dem Tode geimpft worden, was mir jedoch nach dem Aussehen der mikroskopischen Präparate nicht wahrscheinlich scheint; es müsste denn gerade die Entwicklung der Efflorescenzen vielleicht durch die Krankheit verzögert worden sein. Die Schnitte wurden mit Haematoxylin und Eosin gefärbt, welche Färbung gerade hier sehr schöne Resultate lieferte. Die Kerne der Epithelien und die weissen Blutkörperchen sind schön blau tingirt, während das Stratum lucidum,

sowie die comprimirten Retezellen und das Bindegewebe der Cutis sich stark roth färbten.

Die Cutis zeigt um die Blutgefässe, Haarbälge und Drüsen eine ziemlich starke, kleinzellige Infiltration. Die einzelnen Bindegewebsbündel sind, je mehr man sich dem Epithel nähert, um so mehr auseinandergedrängt und gelockert durch ein zahlreiche weisse Blutkörperchen führendes Exsudat. Die Papillen selbst sind entweder vollständig unkenntlich durch einen hämorrhagischen Erguss, der sich als eine gelbe glänzende Masse aus polyedrischen, durch den gegenseitigen Druck in der Form veränderten rothen Blutkörperchen praesentirt (er hat die Form der stark in die Länge und Breite ausgedehnten Papillen angenommen), oder aber das Gewebe der Papillen ist sehr stark gelockert und von dunkel gefärbten kleinen Rundzellen durchsetzt. Das Niveau der Papillen unter der Pocke liegt etwas tiefer als das der angrenzenden gesunden Theile. Der Raum zwischen der Oberfläche des Papillarkörpers und der Hornschicht ist ausgefüllt von einem äusserst unregelmässigen Maschenwerke (Fig. V). In diesem fallen zuerst dickere gleich dem Stratum lucidum der Hornschicht rothgefärbte Balken auf, welche meist von den Spitzen der Papillen gegen das Stratum lucidum hinziehen. Dieselben besitzen anscheinend eine recht derbe Consistenz. Sie zeigen einen faserigen Bau, der sich bei starker Vergrösserung als durch langgezogene, spindliche, plattgedrückte Elemente bedingt erweist. Von einem Kern ist keine Andeutung in denselben mehr wahrzunehmen. Diese derben Balken sind nun keineswegs in einer solchen Regelmässigkeit zu finden, dass man von jeder Papille einen solchen durch das Maschenwerk hindurch bis zum Stratum lucidum verfolgen könnte. In manchen Theilen der Pocke, besonders in den seitlichen, sind sie oft gar nicht zu finden. Dort sieht man dann stellenweise (ebenso wie auch hie und da in der Mitte der Schnitte) einen solchen dicken rothen Strang nur bis zur Mitte der Höhe des Maschenwerkes hinziehen und sich dort in dessen feinere Balken auflösen. Dieses feinere Balkenwerk, welches den ganzen übrigen Raum zwischen Papillenspitzen und Hornschicht ausfüllt, setzt sich zusammen aus einem in seiner Unregelmässigkeit kaum richtig zu beschreibenden Netze von feineren und feinsten Bälkchen, welche eine Unzahl von Hohlräumen von der Grösse kaum einer Epithelzelle an bis ewta zu dem 6—8fachen Umfange einer solchen umschliessen. In dieses feine Netzwerk eingesprengt liegen hie und da derbere, faserige, rothgefärbte Massen, die weder mit der Cutis noch mit der Hornschicht in Verbindung stehen, sondern allseitig von dem Netze umgeben sind. Dieses sind offenbar die Bruchstücke der oben beschriebenen durch Compression von Retezellen

entstandenen dicken Balken. Sind die Scheidewände zwischen den einzelnen Hohlräumen des Netzwerkes noch etwas dicker, so lässt sich ihr Ursprung aus comprimirten Zellen ebenso constatiren; zwischen den dicht an einanderstossenden Hohlräumen jedoch ist die Scheidewand ein einfaches, fadenartiges, strukturloses Bälkchen.

Was ist nun der Inhalt dieser Höhlen? Manche von den kleineren sind beinahe vollständig ausgefüllt von einer bei mittelstarker Vergrösserung anscheinend ganz homogenen, matt blauröthlich gefärbten, kernlosen Scholle, die selbst, wenn sie den Hohlraum vollständig erfüllt, doch deutlich sich abhebt von der scharfen, dunklen Scheidewand dieses Hohlraums gegen den angrenzenden. Derartige Schollen bilden auch, doch seltener, den Inhalt eines durch Zusammenfliessen zweier oder mehrerer angrenzender kleiner Vacuolen, deren Scheidewände eingerissen sind, entstandenen grösseren Hohlraumes. Unterwirft man nun diese Schollen einer Betrachtung mit Seibert VII, so bemerkt man bei der grossen Mehrzahl derselben, dass nur die peripheren Theile aus einer vollständig homogenen, nicht glänzenden, ziemlich derben Masse bestehen, welche nach dem Centrum hin bald früher bald später in eine fein granulirte, selten noch durch eine schärfere Linie abgegrenzte Masse übergeht. Diese liegt an der Stelle des früheren Zellkernes und entspricht oft auch seiner Form und Grösse.

Ein derartiger Inhalt der kleineren Hohlräume des Netzwerkes findet sich im Ganzen häufiger in den der Cutis näher gelegenen Theilen. Es ist im Allgemeinen selten, dass wirklich der ganze Hohlraum von den Schollen ausgefüllt wird; meist bleibt zwischen ihnen und der Begrenzungswand der Vacuole ein schmaler, ungefärbter, leerer Ring übrig.

Die grösseren Höhlen, in welche stets die Reste der zerrissenen Scheidewände hineinragen, enthalten in einem ungefärbten, feinkörnig-krümlichen oft auch fädigen Material eingebettet die eben beschriebenen Schollen, ausserdem aber fein granulirte, ovale, grössere Gebilde von blassblauröthlichem Aussehen, welche einen intensiver gefärbten, ovalen Kern besitzen. Diese letzteren Gebilde, die ihrer Grösse und der Beschaffenheit des Kernes nach in anderer Weise als die Schollen veränderten Epithelzellen entsprechen, haben entweder noch einen gleichmässigen Contour oder derselbe ist an manchen Stellen verwischt und die feinkörnige Inhaltsmasse geht allmählich in die ungefärbte, körnig-fädige Substanz, die den Hauptinhalt der Alveolen bildet, über. Schliesslich sind noch in mässiger Zahl kleine Rundzellen zu finden, welche in einem ungefärbten, feinkörnigen Protoplasma einen oder drei stark blau gefärbte, runde Kerne enthalten. Auch bei diesen ausgewanderten weissen Blutzellen geht stellenweise der

scharfe Contour verloren und das Protoplasma fliesst zusammen mit dem Inhalte der Alveole. In den grössten Hohlräumen ist manchmal nichts zu sehen als eine granulirte, ungefärbte Masse, in der man die Andeutungen der gerissenen Zwischenwände primärer Hohlräume dunkler angedeutet findet und hie und da einen kleinen, schwach gefärbten Kern (vielleicht von den Rundzellen übrig geblieben) nachweisen kann.

Sehen wir uns nun etwas näher um nach den Grenzen des Maschenwerkes und beginnen dabei mit der Betrachtung der unteren. Die Maschen werden nach dem Papillarkörper zu allmählich enger und hören an demselben ganz auf. An den Spitzen der Papillen, die von einem hämorrhagischen Erguss überschwemmt sind und desshalb eine gelbe, glänzende, polygonal gefelderte Erhebung darstellen, setzen sich entweder die rothen, derberen Balken aus comprimirten Zellen an oder es liegen über ihnen die kleinsten, oben beschriebenen Hohlräume mit den Schollen. Diese erstrecken sich in den meisten Präparaten auch in die interpapillären Vertiefungen. In einigen wenigen Schnitten sind dieselben jedoch angefüllt von polygonalen oder länglichen Elementen im Ganzen von der Grösse einer Epithelzelle, welche einen mittleren entweder homogenen, matten, hellgelben oder durch eigenthümlich glitzernde, ungleich grosse Körner unterbrochenen Theil besitzen, der in einen allmählich mehr und mehr durch Eosin roth gefärbten Rand übergeht. Diese eigenthümlichen Gebilde stossen entweder mit ihren rothen Randtheilen direkt zusammen oder es bleibt zwischen ihnen eine hellgelbe Trennungslinie. Spärliche dunkle Rundzellen lassen sich inmitten dieser die Interpapillarfurchen erfüllenden Massen erkennen. Der Complex dieser Gebilde, welche ich als durch den Bluterguss stark veränderte Epithelzellen ansprechen möchte, kann das Niveau der Papillarspitzen überragen oder sie gehen bereits in der Höhe derselben in das engmaschige Netzwerk über.

Nach oben zu kann das Maschenwerk, dessen Räume übrigens statt der vorwiegend in einer auf die Hautoberfläche senkrechten Axe in die Länge gezogenen Form der mittleren Partien eine mehr rundliche Form zeigen und an Grösse wieder abnehmen, bis an die rothe Linie des Stratum lucidum reichen. Man sieht dies jedoch nur in einer geringen Zahl von Schnitten und auch in diesen nur an einer kleinen Stelle in der Mitte. Meistens liegen direkt unter dem Stratum lucidum eine oder zwei Lagen sehr stark geblähter, grosser Zellen mit einem scharf contourirten aber ungefärbten, ebenfalls geblähten, granulirten, ovalen Kern, welcher ein oder zwei noch leicht blau gefärbte, grössere Kernkörperchen enthält (Fig. VI). Indem diese Kerne nach dem Maschenwerk zu an Grösse zunehmen, gehen

ihre Zellen in die kleinen rundlichen, mit körnigen Massen erfüllten Hohlräume über.

Nach den Seiten hin wird der untere und mittlere Theil des Maschenwerkes gegen die mit ihm im gleichen Niveau liegende Cutis der Nachbarschaft meist abgegrenzt durch einen ziemlich dicken, rothgefärbten Strang comprimirter Retezellen. Die oberen Theile und besonders die geschwellten Zellen unter der Hornschicht gehen über in das Rete Malpighii, dessen Zellen oft noch eine ziemliche Strecke weit stark gebläht sind und einen bläschenförmigen, ungefärbten, nur an einem Theile des Randes mit einem sichelförmigen, blauen Streifen versehenen Kern enthalten. Zwischen diesen letztgenannten Zellen findet man hie und da einmal einen vereinzelten kleinen Hohlraum mit körnigem Detritus und Exsudatzellen. In einigen Schnitten, welche die Peripherie der Pocke tangential trafen, findet man in der sonst normalen Epidermis eine kleine verbreiterte Zone aus derartig gequollenen Zellen.

Die obere Lage der Hornschicht über der Pocke ist sehr stark gelockert, so dass die Zellgrenzen der kernlosen, verhornten Zellen eine ganz regelmässige Lage von länglichen Maschen über dem Stratum lucidum bilden.

Es erübrigt nun noch, einen Blick auf einen in der Mehrzahl der Präparate vorkommenden, planconvexen, durchsichtigen Körper zu werfen. Der bei der makroscopischen Betrachtung sich findende gelbe Streifen an der planen Seite derselben erweist sich als der von dem hämorrhagischen Erguss überschwemmte Papillarkörper, in welchem man hie und da noch die stark erweiterten, mit Blutkörperchen vollgepfropften Lumina der roth umrandeten Gefässe erkennt. Die Hauptmasse des Körpers bleibt ungefärbt (hellgelb). In ihn eingesprengt liegen eine grosse Zahl unregelmässiger, kleiner, glitzernder Körper. Daneben ist eine über die ganze Masse verbreitete, unregelmässige, heller und dunkler rothe oder blaue Fleckung bemerkbar. Indem diese nach dem convexen Begrenzungsrande an Dichtigkeit zunimmt und allmählich in eine gleichmässig rothe Färbung zusammenfliesst, beginnt der Übergang dieses eigenthümlichen Körpers in das darüber hinziehende Maschenwerk. In einer ziemlichen Zahl von Präparaten steht jedoch seine Kuppe direkt in Verbindung mit einer der Pocke aufliegenden gleich aussehenden Masse; zwischen beide schiebt sich von der Peripherie her die Hornschicht nur eine Strecke weit herein. Ich halte diese Massen für einen nachträglich in das Maschenwerk stattgehabten Bluterguss, der in der beschriebenen Weise verändert (coagulirt) ist. Der direkte Zusammenhang mit der Blutung im Papillarkörper, die gelbe Farbe, die

glitzernden Einlagerungen sprechen dafür. Die unregelmässigen roth und blau gefärbten Stellen zeigen uns die Überreste des zertrümmerten Maschenwerkes mit seinem Inhalte.

Die Entzündung, die auch bei der Vaccine und Variola nach den Angaben der Autoren durch ein specifisches, geformtes Gift hervorgerufen wird (ich konnte dasselbe nicht mit Sicherheit nachweisen), führt durch die in das Rete einströmende Flüssigkeit zur Bildung eines Maschenwerkes. Dasselbe erstreckt sich bereits in dem jungen Stadium, in dem sich die betreffenden Impfpocken befanden (geringe Anzahl von Exsudatkörperchen), über die ganze Dicke des Rete Malpighii und nimmt nicht bloss die obersten Theile desselben in Anspruch. Die Vacuolen des Maschenwerks entstehen auf verschiedene Weise. Viele der von der Cutisoberfläche entfernt gelegenen bilden sich ebenso wie die früher beim Pemphigus und Erysipel beschriebenen durch übermässige Aufnahme der flüssigen Exsudatbestandtheile seitens der Zellen des Rete unter Verflüssigung ihres Protoplasmas. Die der Cutis näher gelegenen kleineren Hohlräume bilden sich in anderer Weise. Zunächst gerinnt hier der Zellinhalt zu den von Weigert zuerst beschriebenen Schollen, zwischen diesen und der dünnen die Grenzmembran des Hohlraums darstellenden Zellwand sammelt sich dann das nachrückende Exsudat in grösserer oder geringerer Masse an. Auch die Balken des Maschenwerkes sind zweierlei Ursprungs. Die feinsten Bälkchen zwischen den letztgenannten kleinen Vacuolen sind die stehengebliebenen Zellmembranen, während die dickeren Balken des Maschenwerkes aus comprimirten Epithelien hervorgegangen sind. Wucherungserscheinungen an den der Peripherie des Maschenwerkes zunächst gelegenen Retezellen, wie sie Weigert beschrieb, sah ich bei meinen Präparaten nicht. — —

Von Herrn Professor Ziegler erhielt ich nachträglich noch zwei Fälle von Variola; die Efflorescenzen des einen

Hautstückes sind weniger weit fortgeschritten, als die des anderen. Ich beginne mit der Beschreibung der ersteren. Färbung mit Alauncarmin.

Die Verhältnisse der Cutis und des Papillarkörpers sind die gleichen, wie bei den Impfpocken, abgesehen von dem Blutergusse. In dem eigentlichen Pockenraume und dem Maschenwerke sind hier keine oder nur sehr spärliche, homogene, kernlose Schollen zu sehen. An einigen wenigen Stellen finde ich vereinzelte, in den Vacuolen liegende, zuweilen sehr grosse, homogen matt rosa gefärbte Schollen. Die Maschenräume sind hier durchschnittlich weiter und die Balken dünner, auch ist die Zahl der Rundzellen eine bedeutendere als bei der Impfpocke. Zwischen diesen liegen am Grunde der Blase noch anscheinend normale vielleicht etwas geblähte Retezellen mit gut gefärbtem, meist etwas vergrössertem Kern. Am auffallendsten war mir hier die Übergangsstelle des normalen Epithels in das Maschenwerk der Pocke. Die Stachelzellenschicht des Rete Malphigii schwillt, ehe sie in das Maschenwerk übergeht, etwa bis zum sechsfachen ihres normalen Volumens an. Die unterste Lage, die mehr cylindrischen Retezellen verhalten sich dabei normal. Dagegen ist stellenweise eine ganze Partie der Stachelzellen umgewandelt in eine beinahe völlig gleichmässig matt rosa gefärbte Masse ohne erkennbaren scharfen Zell- oder Kerncontour. An andern Stellen findet man diese homogene Masse unterbrochen durch schwächer gefärbte, hellere, ovale Stellen, die den frühen Kernen entsprechen, jedoch bedeutend grösser sind. Diese hellen Stellen sind weiterhin durch einen schwachen Contour gegen die rothe Randpartie der Zelle abgegrenzt und enthalten zuweilen selbst einige dunkle Kerne. So finden sich Übergänge bis zu den normal gefärbten und contourirten Kernen. Auch vollständige kleine Vacuolen mit krümlich-fädigem Inhalte und spärlichen dunkelgefärbten Rundzellen finden sich in diesen Partien. Merkwürdigerweise sind die am stärksten veränderten Zellen nicht die dem Maschenwerk zunächst gelegenen. Zwischen diesen stark degenerirten Partien und dem Maschenwerk finde ich stets noch eine von oben nach unten ziehende Reihe das Maschenwerk schaalenartig umfassender normaler Epithelzellen, mit nicht geschwelltem, sehr scharf abgegrenztem, gut gefärbtem Kerne. Der Contrast dieser degenerirten Partie gegenüber dem normalen Rete wird auch besonders deutlich durch die Färbung mit 1%iger Gentianaviolettlösung. Hierbei wurde die ganze Epithelschicht ziemlich stark blau tingirt, so jedoch, dass die Kerne als dunkler blaue Körper scharf hervortreten. Die betreffende Stelle hebt sich nun als im Ganzen bedeutend

heller sowohl von der von dem Maschenwerk entfernt als von der diesem dicht anliegenden Schicht deutlich ab. Kernfärbung fehlt meist vollständig. An Stelle der Kerne liegen die oben beschriebenen, grossen, hellen, ovalen Stellen, die als beginnende Hohlräume imponiren. Diese sind entweder leer oder es finden sich noch einige dunkelgefärbte Körner als Reste des Kernes entweder in Haufen oder mehr vereinzelt. Bei Doppelfärbung mit Carmin und Picrinsäure sind die degenerirten Stellen gelb oder leicht gelbröthlich. In Schnitten aus den Randtheilen der Blase sah ich das ganze Epithel der dort papulösen Erhebung in der beschriebenen Weise umgewandelt.

Die degenerirte Partie erscheint bei Betrachtung mit Seibert VII an den meisten Stellen eigenthümlich matt, trübe, leicht krümlich.

In dem zweiten Falle sind die Efflorescenzen weiter fortgeschritten. Färbung mit Hämatoxylin und Eosin, mit Alauncarmin, mit diesem und Picrinsäure.

Die Eiterkörperchen verdecken beinahe alles, zwischen ihnen sieht man nur wenn sie dünn liegen ganz feine blasse Bälkchen als Reste des Maschenwerkes. Zwischen den der Cutis zunächst gelegenen Eiterkörperchen glaube ich blasse, gefärbte Reste von Epithelzellen zu erkennen (cf. Fig. 151 in Zieglers Lehrbuch). Ebenso finde ich der Hornschicht anhängend hie und da Haufen von gequollenen und blassen Retezellen entsprechend durchtretenden Haarbälgen und Schweissdrüsenausführungsgängen.

Die Bildung und morphologische Beschaffenheit der hier beschriebenen Efflorescenzen entspricht im Allgemeinen beinahe vollständig derjenigen der Impfpocke. Nur tritt die Weigert'sche Coagulationsnecrose sehr in den Hintergrund; dagegen glaube ich hier als die erste Veränderung des Epithels bei der Pockenbildung eine trübe Schwellung desselben constatiren zu können mit stellenweise vollständigem Kernschwunde. Die vollständig gleichmässigen derben homogenen Schollen, wie sie der Coagulationsnecrose Weigert's zukommen, sind nur vereinzelt nachzuweisen. In der Umgebung des Maschenwerks findet sich eine Zone mit trüb geschwellten Zellen. Sie liegen an derselben Stelle, an der Weigert wuchernde Zellen (zweite Reizwirkung durch die nekrotischen Schollen) beschreibt. Ich möchte dieselben für eine Degenerationszone, welche die Grundlage des sich weiter ausbreitenden Maschenwerkes darstellt,

halten und stütze mich dabei namentlich darauf, dass in dem grössten Theil der Zellen der Kern fehlt.

Aus dem Beobachteten ergiebt sich, dass die Weigert'sche Coagulationsnecrose nicht ausnahmslos bei der Pockenefflorescenz vorhanden ist. Die Zelldegeneration dabei ist eine verschiedene, trübe Schwellung, geringe Aufquellung, Verflüssigung, endlich eine derbere Gerinnung mit Kernschwund (cf. Rindfleisch). Die todten Zellen im Rete sind nach Weigert die Ursache aller übrigen Veränderungen in der Pockenefflorescenz, was mir entschieden gesucht erscheint. Warum sollte denn nicht das Pockengift ebensogut wie es die Retezellen krank macht resp. tödtet zu gleicher Zeit oder eher die ihm näher gelegenen Zellen der Gefässwände, die es beständig bespült, alteriren und sie zum Durchlassen der Entzündungsflüssigkeit- und körper veranlassen können.

In Bezug auf das Verhältniss der Efflorescenzen in den späteren Stadien stimme ich mit Rindfleisch und Weigert überein, nur muss ich gegenüber dem Ersteren noch einmal hervorheben, dass die Pustel das ganze Rete einnimmt.

(Kuhpocken.)

Die Eingangs erwähnten Präparate von Kuhpocken eigneten sich des vorgerückten Stadiums des Prozesses wegen nur noch zu einigen Beobachtungen betreffs der Pustel und der Elimination ihres eitrigen Inhaltes durch die neugebildete Epidermis. Die letzteren Befunde insbesondere schienen mir aus dem Grunde, weil sie die Ansicht Weigert's, dass Unna's „primärer Pockenkörper" gerade dem letzten Stadium der Abkapselung der Pocke angehöre, zu stützen im Stande sind, nicht unwesentlich. Ich schnitt eine Anzahl von Efflorescenzen und färbte die Präparate theils dreifach, theils

nur mit Alauncarmin und Pikrinsäure. Ich beschreibe die Bilder aus den einzelnen Efflorescenzen dem Entwicklungsgange derselben gemäss nacheinander.

Die Decke der Pusteln wird gebildet von der gelb und in ihrem Stratum lucidum leicht rosa gefärbten Hornschicht. Von dieser fällt an den Endpunkten der Eiteransammlung eine von der normalen Epidermis auf nachher zu schildernde Art verschiedene Epithellage, den Papillarkörper der Tiefe nach vor sich herdrängend und ihn abplattend, scharf ab, um dann im Bogen unter dem Pustelinhalt hinzuziehen. Sie trennt denselben entweder bereits vollständig von der stark infiltrirten Cutis, oder sie lässt in der Mitte des Pustelgrundes noch einen kleineren oder grösseren Theil des Inhaltes sich unmittelbar in die Infiltration der Cutis fortsetzen. Die begrenzende Epithellage wird dann gegen ihr Ende in der Mitte des Pustelgrundes hin von beiden Seiten her allmählich dünner, indem die Zahl ihrer Schichten abnimmt, und verschwindet schliesslich vollständig. Die tieferen Schichten dieser den Boden der Pustel bildenden Epithellage bestehen ganz aus denselben Zellen, wie die entsprechenden Schichten des normalen angrenzenden Rete Malpighii, nur erscheinen sie dunkler durch zahlreiche zwischen sie eingelagerte, stark purpurn gefärbte Exsudatzellen. Während in der Intensität der Färbung der normalen Retezellenschichten von den untersten Cylinderzellen bis hinauf zu den platten Körnerzellen kein bemerkbarer Unterschied besteht, macht sich ein solcher in der Epithelbekleidung des Pustelgrundes in auffallender Weise geltend. Hier werden die mittleren Schichten von der Peripherie der Pustel gegen die Mitte zu allmählich heller und heller, das Protoplasma der betreffenden Zellen ist hellgelb gefärbt, ihre Kerne blassroth Bei den Pusteln, deren Grund bereits vollständig von Epithel gebildet wird, tritt gegen die Mitte zu zwischen den tiefsten dunkeln Schichten und den dieselben an Dicke beinahe um das doppelte übertreffenden vorhin angeführten hellen eine immer schärfer markirte Grenze auf. Diesen hellen oberen Lagen und ihrer Übergangsstelle in die ihnen direkt anliegende Eiteransammlung wollen wir noch etwas Aufmerksamkeit schenken. Die Zellen der untersten dieser hellen Lagen sind gleich den oberen, der dunkelgefärbten von länglicher Gestalt; doch hat ihr homogenes Protoplasma im Gegensatz zu jenen nicht einen leicht braunröthlichen Ton angenommen, sondern es ist hellgelb gefärbt. Die Zellen dieser Lagen liegen auch viel loser an einander als die untersten dunkelgefärbten. Die Zellgrenzen sind scharf, die Kerne durch Alauncarmin blass roth ge-

färbt, oval, fein gekörnt. Auf diese länglichen, cylinder- oder spindelförmigen Elemente folgen Lagen aus rundlichen oder polygonalen Zellen, welche im Übrigen die gleichen Eigenschaften besitzen wie die oben beschriebenen. Auch zwischen diesen oberen Zellenlagen finden wir kleine dunkel gefärbte Rundzellen entweder vereinzelt oder zu mehreren zusammen oder endlich in kleineren und grösseren scharf abgegrenzten Hohlräumen, die vollständig von ihnen erfüllt werden; die den letzteren anliegenden Epithelzellen sind comprimirt. Indem nun die Rundzellenanhäufungen nach oben zu immer mehr und mehr die Oberhand über die lose zusammenhängenden Epithelzellen gewinnen, findet der Übergang des neu gebildeten Rete Malpighii in den Eiterinhalt der Pustel statt. Dies ist der Fall in den peripherischen Theilen des Pustelgrundes. In den der Mitte näheren Partien, wo die Epithelschicht ihre grösste Dicke erreicht und wo wir in manchen Schnitten die Reste eines Haarbalges mit seiner Talgdrüse finden, wird durch einige wenige Lagen wieder platter, spindliger, quer liegender Zellen eine scharfe Grenze gegen den Inhalt gezogen. Dieser besteht aus einem fest zusammenhängenden Conglomerat von dunkelgefärbten Rundzellen, zwischen denen man an dünneren Stellen besonders gegen die Peripherie der Ansammlung hin ziemlich zahlreiche, jedoch meist vereinzelt liegende rundliche oder spindlige Epithelien der oben beschriebenen Art, oder einfache gelbe, kernlose Platten (Hornzellen) findet.

In einem späteren Stadium bemerkt man zwischen dem Pustelinhalt, der noch sein früheres Aussehen hat, und der abgrenzenden Epithellage an der Peripherie eine dünne homogen gelb gefärbte Schicht (Doppelfärbung), welche in das anliegende normale Stratum lucidum übergeht.

Bildet dieses, wie wir es in Präparaten aus einer älteren Pocke sehen, eine continuirliche Lage am Grund der Ansammlung, so hat diese selbst ein von dem früheren total verschiedenes Ansehen gewonnen. Sie bildet jetzt einen im Ganzen biconvexen Körper von hellröthlichbrauner Farbe (dreifache Färbung) und ziemlich derber Consistenz, wie man sich direkt nach dem Herausheben desselben, was leicht gelingt, überzeugen kann. In ihn eingesprengt liegen noch eine ziemliche Anzahl geschrumpfter, unregelmässiger, dunkelrother Körper als Reste der Eiterkörperchen. Er ist durch mehrere ihn entweder theilweise oder ganz durchsetzende, klaffende Risse oder Spalten in unregelmässige kleinere und grössere Stücke getheilt. Durch die tieferen und weiteren Spalten hindurch ziehen gelbgefärbte Stränge als Verbindungen der alten über den Körper wegziehenden Hornschicht und der neu gebildeten unteren. In einigen Schnitten, welche gerade die Stelle getroffen haben, wo sich die neue und alte Hornschicht unter einem spitzen

Winkel vereinigen, sieht man unter der letzteren eine linsenförmige Anhäufung gelb gefärbter, geschwellter Zellen mit hellem ungefärbtem aber scharf contourirtem Kern, der von unregelmässigen, kleinen dunkeln Körnchen umgeben ist. Unter dieser Zellanhäufung weg zieht von der Peripherie her eine Strecke weit die Körnerschicht der neu gebildeten Epidermis. Es ist dies ein Bild, welches eine unverkennbare Ähnlichkeit hat mit Unna's Abbildung des beginnenden Pockenkörpers. Diese Zellen mögen geschwellt und desshalb in diesem Zustand wieder zu erkennende Elemente der alten Oehl'schen Schicht sein. Die mittleren Zellen des neugebildeten Rete Malpighii sind noch blasser und zärter als die normalen. Die unteren Lagen, so wie besonders der Papillarkörper mit seinen stark verlängerten Papillen, sowie die oberen Theile der Cutis sind noch ziemlich stark mit Eiterzellen infiltrirt.

Bleibt die nun gebildete Borke noch länger in Zusammenhang mit der Haut, so wird sie zwischen den beiden Hornschichten immer fester comprimirt durch die Erhebung der neuen Epidermis; es reisst dann am einen Ende die schwache Verbindung zwischen den obersten Hornhautschichten in der Peripherie und die Borke fällt ab. Es bleibt eine noch etwas vertiefte Stelle zurück, die von einer der normalen Epidermis an Dicke in allen Theilen vollständig gleichen Oberhaut bedeckt ist. In solchen Präparaten finde ich noch inmitten des neuen Rete Malpighii eine centrale grosse Vacuole, die vollständig vollgepropft ist von dunklen Eiterkörperchen und die umliegenden Retezellen etwas comprimirt. Ebenso liegen zwischen den Lamellen der neuen Hornschicht hie und da grössere Anhäufungen von Rundzellen.

Fasse ich die vorstehenden Befunde kurz zusammen, so komme ich zu folgenden Resultaten. Die Heilungsbestrebungen des Organismus bei der Ausstossung der Pustel äussern sich in einer Regeneration des verloren gegangenen Epithels und zwar so, dass vom Rande her oder von den Epithelzellen der Haarbälge und der Drüsen in der Mitte eine Zellneubildung erfolgt. Diese neugebildeten Zellen gehen im Allgemeinen denselben Verhornungsprocess ein wie unter normalen Verhältnissen, trotzdem dass sie nicht an der Oberfläche liegen. Es hat dies durchaus nichts Auffälliges, da ja bekanntlich bei den Carcinomen der Haut Verhornungsprocesse in der Tiefe vor

sich gehen, die zur Bildung der sogenannten Perlkugeln führen. Durch diesen Process wird von dem Rande nach dem Centrum hin fortschreitend der Pustelinhalt nach unten abgekapselt, und dadurch aus dem Organismus ausgeschaltet. Wenn dabei der Verhornungsprozess nicht durchgehends genau dem normalen gleich ist, so ist dies ebensowenig befremdend, da er unter nicht normalen Bedingungen vor sich geht (Feuchtigkeitsgehalt des darüber liegenden Pustelinhaltes, fortdauernde Exsudation). In diesem Sinne sind die Quellungen des Epithels, namentlich aber auch die Vacuolenbildungen zu deuten; sie sind ein Beweis dafür, dass noch immer stellenweise eine vermehrte Exsudation aus der Tiefe stattfindet, dass mit anderen Worten der Entzündungsprozess noch nicht vollständig aufgehört hat, sondern in Folge der darüber liegenden Fremdkörper (Borke) noch eine gewisse Zeit andauert. Unna hat diesen Eliminationsvorgang als ein frühes Stadium der Pockenbildung angesehen; wie aus meiner Darstellung erhellt, kann ich diese Ansicht nicht theilen, sondern muss mich Weigert anschliessen, der diese Bilder in die letzten Stadien des Prozesses verweist.

Vesicatorblasen.

Billroth (Allgem. chirurg. Pathol. und Therapie; Berlin 1876), der noch die früher allgemein herrschende Ansicht über die Anatomie der Blasen theilt, sagt von den Vesicator- und Brandblasen: „Bei anatomischer Betrachtung finden wir, dass in den meisten dieser Fälle sich das Hornblatt von dem Schleimblatt der Epidermis gelöst hat, so dass die aus den Capillaren rasch ausgetretene Flüssigkeit sich zwischen diesen beiden Schichten befindet. Diese Blase platzt dann; von dem zurückgebliebenen Rete Malpighii aus bildet sich rasch eine neue

Hornschicht der Epidermis, und in 6—8 Tagen ist die Haut wieder wie zuvor.“

Eine besondere Berücksichtigung wurde in neuerer Zeit den durch Sinapismen und Vesicatore erzeugten Blasen von P. Unna (Vierteljahrsschrift für Dermatol. und Syphilis, V. Jahrgang 1878) geschenkt. Sich stützend auf seine zahlreichen Untersuchungen, denkt er sich den Vorgang bei der Bildung der hierhergehörigen Blasen so: Der durch die Entzündung verstärkte, von den Gefässen ausgehende Ernährungsstrom reisst die unteren Stachelzellenlagen wegen der Unmöglichkeit zwischen ihnen Platz zu finden, so gewaltsam aus einander, dass nur einzelne Zellengruppen an der Cutis haften bleiben. Der so erzeugte Spalt wird durch nachfolgendes Sekret nach Maassgabe der Elasticität der Hornschicht erweitert. Dieses seröse Exsudat macht nun zunächst alle Stachelzellen aufquellen, lässt sie ihren Stachelpanzer verlieren und plattet sie polygonal ab. Hierauf beginnt an einzelnen Gruppen der tieferen Epithellagen, besonders an den Schweissdrüsen, und an den obersten noch unverhornten Schichten ein „unvollkommener Proliferationsprocess“, der sich äussert in einer Kern- und Zelltheilung, meist jedoch in der Bildung sogenannter „Kernbänder“ in der Umgebung der Zellkerne, in deren Zerfall zu sog. „wurstförmigen Körpern“ oder in dem Zerfall der ganzen Zellen in kernähnliche Theile. Nun tritt eine von unten nach oben fortschreitende „fibrinoide Metamorphose“ alles vorhandenen Protoplasmas ein. Unterdessen zerfallen die Kerne der aus einfacher Proliferation entstandenen Zellen. An Stelle der früheren Stachelzellenschicht finden wir faserige, durch den Druck des Exsudates zu Bändern abgeplattete Epithelien vereinzelt, Nester von solchen und überall zerstreut Kerne und kernähnliche Bildungen einschliessende Massen, welche durch fortdauernde Aufnahme gerinnungsfähiger Eiweissstoffe aus der Blasenflüssigkeit mehr

und mehr einer fibrinösen Masse ähnlich werden. Unna sieht die ganze Masse, welche bei diesen Blasen sich über der Cutis vorfindet, an als eine durch den Quellungsprozess der meisten Epithelzellen, durch einen unvollkommenen Proliferationsprozess derselben und eine schliessliche fibrinoide Metamorphose des restirenden Protoplasmas stark modificirte Epidermis, die nachträglich noch gerinnbare Eiweissstoffe aus dem Blaseninhalt in die umgewandelte Zellsubstanz aufgenommen hat.

Um derartige Blasen untersuchen zu können, legte ich 4—5 mm. grosse Stücke von ziemlich langsam wirkenden Vesicatoren auf die Haut der Innenfläche oder der rasirten Aussenfläche des Ohres eines weissen Kaninchens. Gegenüber dem Nachtheil einer dünnen Epidermis hat dieses Objekt den Vorzug, dass die Cutis keinen Papillarkörper bildet, sondern eine gerade Berührungslinie mit der Schleimschicht gemein hat. Durch diesen Umstand erhalten wir eine einkämmerige Blase, an der sich die Veränderungen, die durch den Reiz gesetzt werden, leichter übersehen lassen. Die makroskopischen Effekte derselben waren sehr gering; die betreffenden Stellen waren nach 22 Stunden nur deutlich geröthet, jedoch kaum wesentlich über das Niveau der übrigen Haut erhaben. Nach 48 Stunden bemerkte man deutlich, dass eine geringe Flüssigkeitsmenge unter der Hautoberfläche lag. Die Präparate wurden theils mit Alauncarmin, theils mit diesem und Eosin, die meisten mit Alauncarmin und verdünnter Picrinsäure gefärbt.

Betrachten wir zunächst einige Schnitte, die der mittleren Region einer Blase von 22stündigem Bestehen angehören (Fig. VII).

In der normalen Haut am Rande des Präparates ist die intensiv gelb gefärbte Hornschicht etwa eben so dick wie die aus 2—3 Lagen von Retezellen bestehende Schleimschicht, deren Kerne schön purpurroth tingirt sind, während das übrige Protoplasma ungefärbt geblieben ist. Die gewöhnlich einfache Lage ganz platter spindliger Körnerzellen haben in

ihrem Protoplasma bereits einen gelblichen Ton. Gegen die Mitte des Schnittes nimmt die Retezellenschicht entschieden an Dicke zu, die Zellen sind etwas geschwollen, die Kerne werden blasser roth und das ganze Protoplasma ist leicht gelb gefärbt. In manchen Zellen erscheint dasselbe nicht mehr als eine mehr zart granulirte Substanz, sondern es ist in eine fädig-körnige, dem Ansehen nach ziemlich derbe Masse umgewandelt. Fassen wir nun die Mitte des Präparates in's Auge, so finden wir über der Cutis eine einfache, noch normale Lage von Epithelzellen. Der Zwischenraum zwischen dieser und der Hornschicht ist ausgefüllt von Epithelien, die theils noch ihre regelmässige reihenweise Anordnung erkennen lassen, theils in buntem Durcheinander in dem Blasenraum umherliegen. Das Aussehen dieser Zellen ist sehr verschieden (Fig. VIII). Die meisten sind etwas geschwollen, wenige nur in bedeutenderem Maasse, der Kern ist entsprechend gebläht, die ganze Zelle gelb gefärbt, der Kern vielleicht noch mit einem leisen röthlichen Anflug. In einigen beginnt bereits die oben genannte, körnig-fädige Umwandlung im Protoplasma um den Kern, in andern ist der Kern derselben auch anheimgefallen und seine gesonderte Existenz kaum mehr zu bemerken. Hier treffen wir Zellen, deren Kern noch nicht in dieser Weise verändert ist, auch um ihn befindet sich eine Zone, die frei von der fibrinoiden Umwandlung ist, während der breite Rand des Zellprotoplasmas derselben schon verfallen ist. Ob diese freie Zone noch normales Protoplasma ist, oder ob sich bei der Veränderung des Protoplasmas, die wir der Kürze wegen als Gerinnung bezeichnen wollen, dasselbe sich von dem Kern weg nach der Zellmembran zusammengezogen hat und so der Kern in einer Vacuole liegt, konnte ich nicht mit Sicherheit entscheiden. An einer andern Stelle stossen wir auf homogene, glänzende, gelbgefärbte, kernlose Schollen von der Form und Grösse der Epithelzellen, doch ist dies ein im Ganzen seltenes Vorkommen. Wieder an einer anderen Stelle finden sich Zellen, deren Membran offenbar geplatzt ist; die fibrinoide Masse tritt durch den Riss aus und setzt sich fort in die zwischen den Zellen liegende und dieselben zusammenhaltende faserig-körnige Substanz desselben Aussehens. Dann und wann sieht man wohl in diesen unregelmässig begrenzten, intercellulären, fibrinoiden Massen einen unversehrten, roth gefärbten, ovalen Kern, der von einer leeren Zone umgeben ist. Ebenfalls in jene eingebettet liegen zerstreut im Blasenraume umher kleine runde Zellen mit relativ grossem Kern, der dem übrigen Protoplasma nur einen ganz schmalen Ring übrig lässt. Manche von ihnen enthalten drei kleinere Kerne, welche dunkel, dunkler als die normalen Retezellenkerne gefärbt sind. Diese Gebilde sind jedenfalls ausgo-

wanderte weisse Blutkörperchen. Auch sie behalten nicht ihr normales Aussehen, sondern gehen die oben beschriebene Veränderung ein. An manchen von ihnen sieht man auf einer Seite noch roth gefärbte Stellen, während der übrige Theil ungefärbte oder gelbliche, fibrinoide Substanz bildet.

So sehen die meisten der aus diesen Blasen gewonnenen Präparate aus; sie zeigen ein wechselvolles Bild bei jedem geringen Verschieben. Wir sehen eine Zerstörung der normalen Bestandtheile des Rete Malpighii in allen Stadien von einer geringen Schwellung an bis zum vollständigen Zerfall aller Zellbestandtheile in eine fädig-körnige Substanz.

Hie und da findet man auch ein Bild, in dem die Gesammtheit der Retezellen in eine gelb gefärbte, an manchen Stellen aus homogenen glänzenden Schollen, an andern aus gekörnten Fäden bestehende Masse verwandelt ist, in der man nur selten noch einen Zellcontour oder einen schwach angedeuteten Kern bemerkt. Gegen den Rand zu sind spärliche Rundzellen mit dunkeln Kernen in diese Massen eingesprengt.

In einigen wenigen Präparaten ist an den seitlichen Theilen die ganze Epidermis in normaler Dicke und normaler Beschaffenheit aller Zellen einfach von der Cutis abgehoben. Der Zwischenraum zwischen der untersten Reteschicht und der Cutisoberfläche, der etwa so breit als die Schleimschicht ist, ist ausgefüllt von einer Membran aus fädig-körniger Substanz, welche keine Kerne und keine Kernreste enthält. Hier besteht noch eine scharfe Grenze zwischen ihr und der untersten Retezellenschicht. Nach der Mitte der Präparate zu bemerkt man, dass diese scharfe Grenze allmählich mehr und mehr verwaschen wird und das Protoplasma der untersten Zellschicht in eine jener gleiche Substanz umgewandelt wird, die Kerne verschwinden total. Schieben wir das Präparat weiter, so haben wir schliesslich zwischen Hornschicht und Cutisoberfläche nichts als eine feine fädig-körnige Masse, in welcher ganz vereinzelte sehr blasse Kerne mit verschwommenen Contouren liegen. Dicht über der Cutisoberfläche trifft man wohl auch Reihen von dunkeln kleinen Rundzellen.

In welcher Weise haben sich nun diese Bilder in den länger bestehenden Blasen (48 Stunden) umgewandelt? In einer Reihe der hiehergehörigen Präparate liegt zwischen Cutis und Hornschicht eine derbe fibrinoide Masse, welche von stärker lichtbrechenden, glänzenden Streifen durchzogen wird. Dieselben verlaufen horizontal, im Ganzen parallel mit der Cutisoberfläche und untereinander, von Strecke zu Strecke anastomosiren sie und bilden so eine Art Netzwerk mit länglichen, mit der grössten Axe querliegenden Maschen. In diese Pseudomembran, welche die nor-

male Schleimschicht um das mehrfache an Dicke übertrifft, eingesprengt liegen von Strecke zu Strecke Reihen gelblicher, kernloser Epithelschollen. Von einem Kern oder einem kernähnlichen Gebilde ist in diesen Schnitten wenig oder gar nichts zu sehen. Bei der einfachen Alauncarminfärbung färben sich manche Züge der fibrinoiden Membran gut pupurn, während die zwischenliegenden ungefärbt bleiben. In den doppeltgefärbten Präparaten (Carmin und Picrinsäure) haben wir in mehrmaliger Abwechselung rothe und gelbe Bänder vor uns. Dieses Verhalten scheint auf eine gewisse Verschiedenheit in der Beschaffenheit der geronnenen Substanzen hinzudeuten.

In einer anderen Serie von Präparaten aus einer Blase, bei welcher der Prozess noch etwas weiter fortgeschritten ist, finden wir in den oberen Theilen des Blasenraumes eine Zone dichtgedrängter, sehr dunkelgefärbter Rundzellen. Diese können bis an die Cutis herabreichen, meist jedoch liegt unter dieser Anhäufung noch eine schmälere oder breitere fibrinöse Membran mit kernlosen Schollen und einer grossen Masse eingelagerter Rundzellen. — Hier ist bereits Eiterung eingetreten, die Blase befindet sich im Übergang zur Pustel. Die geronnenen Massen werden wieder verflüssigt und verschwinden unter den auswandernden Rundzellen, die ja nachgewiesenermaassen in einer gewissen Überzahl der Gerinnung im Wege stehen oder ihre Produkte zerstören (Weigert).

In den beiden letzten Fällen beginnt bereits vom Rande her die Epithelregeneration. An der Übergangsstelle der normalen Haut in die Blase ist das Stratum lucidum corneæ in zwei Blätter gespalten, von denen das obere über die Blase hinzieht, das untere sich ein Stück weit unter den Blaseninhalt vorschiebt, an seiner Unterseite bereits eine oder zwei Lagen junger Epithelzellen tragend.

Die Cutis ist bei allen beschriebenen Vesicatorblasen in verschiedenem Grade kleinzellig infiltrirt. Die Infiltration ist zwischen den Bindegewebsbündeln in Längszügen angeordnet. Es macht mir den Eindruck, als sei dieselbe am geringsten in den Blasen, in denen wir die fibrinöse Membran ohne Kerne vorfanden, also in den zuerst beschriebenen von 48stündigem Bestande.

Bei den (in meinen Fällen wegen des Mangels eines Papillarkörpers) einkämmerigen Vesicatorblasen, wie wir sie jetzt betrachtet haben, findet eine Abtödtung des ganzen Rete Malpighii statt. Die unterste Epithelzellenlage bleibt davon am längsten verschont. Den Blasenraum finden wir erfüllt von

einem derben fibrinösen Gerinnsel, in welches eingebettet die geblähten, fibrinös degenerirten oder zu derberen kernlosen Schollen geronnenen, die verschiedensten Bilder darbietenden Epithel- und Exsudatzellen liegen. In einem weiteren Stadium sind die Zellen mehr und mehr geschwunden. In einer faserig-körnigen Pseudomembran liegen hie und da kleine Reihen oder vereinzelte kernlose, homogene Schollen. Zuletzt wurden durch die überhandnehmende Eiterung die geronnenen Massen wieder verflüssigt.

Nach diesen Befunden glaube ich behaupten zu können, dass jene Einrichtungen, welche Weigert (Über Croup und Diphteritis. Th. I; Virchow's Archiv, Bd. 70, Heft 4) dem Bindegewebe der Trachealschleimhaut und der serösen Häute vindicirte, um die weissen Blutkörperchen des Exsudates rasch nach der Oberfläche hin durchtreten zu lassen und sie so in Gemeinschaft mit dem flüssigen Theile des Exsudates zur Bildung einer fibrinösen oder croupösen Pseudomembran zu befähigen, auch in dem Bindegewebe der Cutis dann in sehr hohem Masse zur Geltung kommen, wenn ihr Gewebe selbst intakt ist, die Entzündung aber durch die Abtödtung des Epithels eingeleitet worden ist. Ich wüsste in der That keinen wesentlichen Unterschied weder bei der Erzeugung meiner Pseudomembran in der Haut und Weigert's Croupmembran der Trachea — in beiden Fällen geschah sie durch ein mässig starkes chemisches Gift —, noch in dem anatomischen Bild beider. Ich habe dasselbe fibrinöse, aus ziemlich derben Fasern bestehende Netzwerk vor mir, das bis an die Bindegewebsgrenze reicht, das sich mit diffus färbenden Stoffen tingiren lässt, in dasselbe eingelagert, zerstreut, oder in Reihen jene gelben, kernlosen, glänzenden Schollen und hie und da in fibrinösem Zerfall begriffene weisse Blutkörperchen; ich brauche nur die Hornschicht wegzunehmen, so habe ich die Trachealcroupmembran abgesehen von der Form der Epithelreste und

der Basalmembran vor mir. Ich glaube besonders darauf hinweisen zu müssen, dass ein nicht unbedeutender Theil der Membran aus dem coagulationsnekrotisch veränderten Protoplasma der Epithelzellen hervorgegangen ist. Wie Weigert kann ich gerade da, wo die Membran am besten ausgebildet ist, eine auffallend geringe Rundzelleninfiltration des Bindegewebes constatiren.

Was die von Unna betonten Proliferationsvorgänge an den Zellen betrifft, so kann ich dieselben nicht mit Sicherheit constatiren. Wenn man den Inhalt der Blase betrachtet, so imponirt einem allerdings die grosse Menge von Zellen auf den ersten Blick gegenüber gleich grossen Partien der normalen Reteschicht. Doch muss man bedenken, dass die Zellen hier unregelmässig verworfen in dem Blasenraum umherliegen und ferner ist es auch nicht mit Sicherheit zu sagen, ob diese oder jene veränderte Zelle ursprünglich Epithelzelle oder ausgewandertes Blutkörperchen war. Das sichere Kriterium für Zelltheilung, die Kerntheilungsfiguren, konnte ich nicht finden.

Brandblasen.

Eine genauere Beschreibung des mikroskopischen Baues der Brandblasen besitzen wir von A. v. Biesiadecki (Sitzungsberichte der k. Akademie der Wissensch. LVII. Bd., II Abth. Heft 3; Wien 1868). Er widerlegt durch die Untersuchung von Blasen aus der Haut solcher Individuen, welche einige Stunden nach der Verbrennung gestorben waren, seine eigene frühere Ansicht, und die von Klebs (Handbuch der pathol. Gewebelehre), dass die dem Reize der Hitze ausgesetzten Epithelien sich aktiv bei der Blasenbildung betheiligen. In kleinen makroskopisch kaum wahrnehmbaren Bläschen findet er neben den Veränderungen der Cutis (breitere und längere Papillen, zahlreiche Lücken in ihrem Bindegewebe, erweiterte Gefässe) an der Innenfläche der abgehobenen Hornschicht „eine ge-

wöhnlich einfache Schichte geschrumpfter Epithelzellen“ (Körnerschicht). Zwischen dieser Lage und dem blossgelegten Corpus papillare sind gleich breite, gleichförmige, sich mit Carmin stark roth imbibirende Fäden ausgespannt, die durchaus keine in die Länge gezogenen Kerne enthalten. Dagegen finden sich zwischen ihnen hie und da runde den Epithelzellen gleichende Kerne. Die Fäden gehen in grösserer Anzahl von den Interpapillarfurchen aus, in deren Tiefe sich noch vereinzelte Epithelzellen vorfinden. Bei stärkerer Transsudation reissen die Fäden und ragen in die Blasenhöhle hinein. Biesiadecki fand zwischen diesen Fäden auch zellige Gebilde mit deutlichem oder fehlendem Kern, die mittelst langer und dünner Fortsätze an die Papillen wie Keulen angeheftet sind. In dem Blaseninhalt sind einzelne „runde Kerne“ zu finden (Eiterkörperchen). Er begründet mehrfach die Behauptung, dass die aus den Interpapillarfurchen aufsteigenden Fäden aus in die Länge gezogenen Retezellen entstehen.

Die Art und Weise der Entstehung der Brandblasen denkt er sich auf Grund dieser Befunde so, dass durch das aus den erweiterten Blutgefässen des Papillarkörpers sofort nach der Verbrennung austretende Exsudat, nachdem es die Cutis durchdrungen hat, die ihrer Oberfläche fest anhaftenden Zellen des Rete unter Verlust der Kerne schliesslich zu dünnen Fäden ausgezogen werden, ein Vorgang, der durch den Zug der sich dem weiteren Vordringen des Exsudates entgegensetzenden undurchdringlichen Hornschicht noch begünstigt wird. Biesiadecki resümirt die daraus hervorgehenden Resultate so: 1) die Retezellen betheiligen sich nicht aktiv bei der Blasenbildung, da ein in der Zelle stattfindender Vorgang dieselbe wohl nicht bis zum Zerreissen verlängern kann; 2) die Zellen des Rete sind für die Osmose nicht günstig, da sie sonst wenigstens einen Theil des Exsudates aufnehmen würden; 3) die Veränderung der Form der Zellen setzt ein weiches, nachgiebiges Proto-

plasma voraus, da nur die tieferen Reteschichten in die Länge gezogen werden; 4) Blasen können wie Pusteln gefächert sein, das Fachwerk besteht aus Epithelzellen.

Die Ansicht Billroths über den Bau der Brandblasen ist bereits oben bei den Vesicatorblasen mitgetheilt. Rindfleisch (l. c.) schliesst sich im Wesentlichen an v. Biesiadecki an.

Der Umstand, welcher den letztern veranlasste, die Brandblasen gerade zum Studium der Blasenbildung überhaupt heranzuziehen, dass nämlich dieselben meist an vorher unveränderter Haut plötzlich entstehen und das Bild so nicht durch andere intercurrirende oder vorhergegangene Zufälligkeiten getrübt wird, liess auch mich gerade auf diese Art von Blasen mein Hauptaugenmerk richten. Ich war nicht so glücklich zu meinen Untersuchungen menschliche Haut zu erhalten und nahm deshalb meine Zuflucht zur künstlichen Erzeugung von Brandblasen bei Thieren. Nachdem einige Versuche am Kaninchenohr und an anderen Stellen dieses Thieres mittelst Auftropfen siedenden Wassers und flüssigen Siegellacks theils wegen der Dünne der Epidermis, theils wegen der starken Behaarung nicht zu dem gewünschten Resultate geführt hatten, fielen mir als äusserst geeignetes Objekt die weichen Ballen an den Pfoten junger, womöglich weisser Katzen auf, und ich verschaffte mir so durch Aufträufeln flüssigen Siegellacks eine ziemliche Reihe von Brandblasen von $^1/_4$, $^1/_2$, $1^1/_4$, 3, 24 und 42 stündigem Bestande, welche sofort, nachdem das Thier mittelst Durchschneidung des Halses getödtet war, in Alcohol absolutus gelegt wurden. Neben dem Vorzug der vollständigen Haarlosigkeit hat dieses Objekt noch den einer dicken Hornschicht, welche in geringem Maasse die Wirkung des äusseren Reizes abschwächt und dem vordringenden Exsudatstrom einen mächtigen Damm entgegensetzt, wesshalb er desto

nachhaltiger auf die Retezellen einwirken kann. Das Rete Malpighii selbst ist ausgezeichnet entwickelt, von zahlreichen Schweissdrüsenausführungsgängen durchzogen. Da hier im Gegensatze zu den für die Vesicatorblasen verwandten Objekten ein wohlausgebildeter Papillarkörper vorhanden ist, so müssen wir bei der Beschreibung der Veränderungen in den Retezellen unterscheiden zwischen denen, die direkt über der Spitze der Papille liegen, also dem Exsudatstrom direkt ausgesetzt sind und denen, welche in den interpapillären Vertiefungen liegen und deshalb erst nach und nach in Berührung mit demselben kommen. Die Schnitte wurden theils dreifach gefärbt, welche Färbung hier besonders schöne Bilder lieferte, theils nur doppelt mit Alauncarmin und Pikrinsäure. Ich beschreibe jetzt der Reihe nach die Präparate aus Blasen von verschiedenem Alter.

Blase von $^1/_4$ Stunde (Fersenballen).

In einem Schnitte ganz vom Rande einer solchen jungen Blase bemerkt man über den Spitzen von einigen wenigen (4—5) Papillen bei ganz schwacher Vergrösserung hellere, ungefärbte oder wenigstens schlecht gefärbte Stellen, welche der Papillenspitze kugelförmig aufsitzen. Sie haben etwa die Breite der Basis der Papillen und reichen nach oben zu ungefähr bis in die Mitte zwischen Papillenspitze und Stratum lucidum. Nehmen wir stärkere Vergrösserung zu Hülfe, so sehen wir, dass an diesen Stellen keine normalen Epithelzellen mehr zu finden sind. Statt ihrer liegen in dem Hohlraum — denn nichts anderes ist eine solche helle Partie — feine körnig-krümliche Massen, in welchen ganz vereinzelte, unregelmässig gelagerte, blasse Kerne bemerkbar sind. Zwischen je zweien solcher Hohlräume steigt aus der Interpapillarfurche ein dicker Strang zur Hornschicht hin, welcher aus den durch das Exsudat von der Seite her etwas comprimirten Epithelzellen besteht. Diese dicken Stränge vereinigen sich seitlich durch die intakten obersten Epithellagen, die zwischen den Vacuolen und der Hornschicht liegen. Die Grenze der Hohlräume gegen die zwischenliegenden Stränge ist keine scharfe, sondern die zunächst gelegenen Zellen der letzteren zeigen mehr oder weniger in ihrem Protoplasma das körnig-krümliche Aussehen des Höhleninhaltes und eine blassere Färbung des Kerns. Ganz normal sind die Epithelien in den interpapillären Vertiefungen bis zur Höhe der Papillenspitze.

Betrachten wir nun einen Schnitt aus der Mitte derselben Blase, so

finden wir, soweit die Exsudation stattgefunden hat, die vorher entsprechend der Rundung des Fersenballens halbkugelig gewölbte Cutis abgeplattet. Aus den Interpapillarfurchen ziehen die oben angeführten Stränge pallissadenförmig nach der Hornschicht zu, zwischen sich die über den Spitzen der Papillen liegenden Hohlräume fassend, welche die körnige Masse mit den in geringer Anzahl eingestreuten Kernen enthalten. In den Strängen, die bereits beträchtlich in ihrer Dicke reducirt sind, sind nur noch in den mittleren Regionen einigermaassen normale, wenn auch immerhin etwas in die Länge gezogene Epithelzellen zu bemerken. Diese mittleren Partien sind dunkler gefärbt in Folge der Compression der Zellen von der Seite her. Die Zellen der Interpapillarfurchen und diejenigen der Körnerschicht bleiben am wenigsten verändert.

Es finden sich aus diesen jungen Blasen auch Präparate, in welchen die aus den Interpapillarfurchen aufsteigenden Stränge nur sehr wenig markirt sind. In diesen sehen wir das ganze Rete umgewandelt in eine fibrinoide Masse, welche dadurch, dass sie in der Nähe der Zellgrenzen etwas derber ist und sich deshalb etwas dunkler gefärbt hat, eine polygonale Zeichnung erhalten hat, die der früheren Zellanordnung entspricht. Die Kerne sind in diesen von feinen Körnern erfüllten Polygonen meist vollständig geschwunden. Die so gebildeten Reihen oder Bänder ordnen sich concentrisch um und über die kleinen Vacuolen, welche über den Papillenspitzen liegen. Ganz wohlerhaltene Zellen finden sich wieder zwischen den Papillen und direkt über diesen interpapillären Theilen. In der höher gelegenen, polygonal gefelderten, fibrinoiden Masse erkennt man bei sehr starker Vergrösserung noch hie und da einen geblähten, ganz blassen Epithelzellenkern.

Blase von $^1/_2$ Stunde (Zehenballen).

Ein wesentlich von diesen Blasen verschiedenes Bild zeigen solche von $^1/_2$stündigem Bestande von dem mit einer viel dünneren Hornschicht bedeckten Zehenballen. Hier tritt der Zerfall des Protoplasmas fast ganz in den Hintergrund, während die rein mechanische Wirkung des Exsudatstromes hauptsächlich in die Augen fällt. Wir sehen hier im ganzen Bereich der Blase den nackten Papillarkörper in einen Hohlraum hineinragen, der direkt über dem Corpus papillare eine feinkörnige durch Pikrinsäure (Doppelfärbung) gelb gefärbte Masse enthielt. Diese unterscheidet sich auf den ersten Blick von der aus dem Zerfall des Zellprotoplasmas hervorgegangenen körnigen Substanz. Sie ist viel lichter, weit weniger derb, mehr krümlich, die viel feineren Körner treten wegen ihres geringeren Lichtbrechungsvermögens viel weniger hervor als die scharf contourirten

Körner der fibrinösen Substanz. Es ist dies wahrscheinlich ein postmortal durch den Alkohol aus dem Blaseninhalte praecipitirtes Gerinnsel. Darüber liegt entweder das unversehrte Rete mit der Hornschicht oder es sind die frei herabragenden den Interpapillarfurchen entsprechenden Theile derselben etwas ausgezogen, die den Papillenspitzen entsprechenden etwas reducirt durch einen beginnenden fädig-körnigen Zerfall. Abgesehen von diesen letzteren Stellen sind alle Kerne wohlerhalten. In den Interpapillarfurchen hängen stellenweise langgestreckte, spindel- oder keulenförmige Zellen, wie sie Biesiadecki beschreibt.

Blase von $^5/_4$ Stunden (Zehenballen).

Die Blasen von $^5/_4$stündiger Dauer repräsentiren uns den Fortschritt der zuerst betrachteten Bilder. An einigen Präparaten (Fig. IX und X) ist an der Übergangsstelle der Blase in die normale Haut etwas sehr deutlich zu bemerken, was in den vorher betrachteten Fällen nicht auffiel. Es liegen an den bezeichneten Stellen nämlich stark geblähte Zellen mit einem ebenfalls geblähten, schwachgefärbten, bläschenförmigen Kern, um welchen wir einen anscheinend leeren Ring bemerken, während die dunkel gefärbte Randzone, wohin sich das Protoplasma concentrirt hat, den Beginn der fibrinoiden Umwandlung erkennen lässt. Gehen wir der Mitte etwas näher, so finden wir Bezirke, in denen zwischen der Cutis und den oberen Reteschichten ein ziemlich regelmässiges, aus fädig-körnigen Bälkchen (entsprechend den Randtheilen der Zelle) gebildetes Maschenwerk ausgespannt ist. Die Zellen der Körnerschicht und die darunter liegenden Stachelzellen bilden eine mehr gleichmässig gekörnte, dunkel gefärbte Masse ohne Zellcontouren und Kerne. Eine jede Masche des genannten Fachwerkes, die in der Mitte, wo früher der Kern lag, anscheinend leer ist, stellt ein in der auf die Cutisoberfläche senkrechten Richtung in die Länge gezogenes Oval dar. Von Kernen ist in diesem Bezirk bereits nichts mehr wahrzunehmen. In vielen Präparaten haben wir diese Veränderung in dem genannten Bezirk bis zur Mitte hin wieder beschränkt auf die über den Interpapillarfurchen gelegenen Theile, während über den Papillenspitzen regelmässig entweder runde oder lange beinahe bis zur Hornschicht reichende Vacuolen liegen, die den oben beschriebenen Inhalt haben. In andern Schnitten ist auch in der Mitte der Blase alles umgewandelt in die gefelderte, fibrinoide, kernlose Masse, welche sich bogenförmig von Interpapillarfurche zu Interpapillarfurche über die Papillenspitze resp. über die derselben aufsitzende Vacuole hinwegwölbt. In den der Körnerschicht entsprechenden Theilen besitzt sie eine ausgesprochen feste Consistenz, welche sich durch die dunkele rothbraune Färbung zu erkennen giebt.

Blase von 3 Stunden (Zehenballen).

Schnitte aus Blasen von 3 Stunden Dauer (Fig. XIa) zeigen die aus den Interpapillarfurchen aufsteigenden, aus verlängerten und comprimirten Zellen bestehenden Balken äusserst dünn aber noch gerade gestreckt, oder dieselben sind wellenförmig hin und hergebogen und reissen schliesslich dem übermässigen Zug der Hornschicht weichend in ungleicher Höhe ein, so dass wir den grösseren oberen Theil der Hornschicht, den meist kleineren unteren den interpapillären Vertiefungen anhaftend finden. In dem letzteren Falle liegt dann über der Cutis ein derberes oder lockereres, oft von einigen dickeren Balkenresten quer durchzogenes Gerinnsel, welches zwischen die an der Hornschicht haftenden Reste der abgerissenen Stränge, also in die früheren Vacuolen eindringt. Die Körnerzellen sind hier wenig verändert, sie liegen in einer dunkel gefärbten Reihe unter der Hornschicht und ziehen, an ihrer Unterseite die Strangreste tragend, über den Blaseninhalt weg.

Blase von 24 Stunden (Fersenballen).

Die Hornschicht ist hier bedeutend dicker als bei der vorhergehenden Blase vom Zehenballen, desshalb sind die Stränge noch nicht so stark ausgezogen und nicht durchgerissen. Die fibrinoide Substanz der polygonalen Maschen nimmt hier gar keine Färbung mehr an. In dem lockeren Gerinnsel über den Papillen finden sich nun zahlreiche gut gefärbte Rundzellen (Fig. XIb), welche die einzigen gefärbten Elemente in dem degenerirten Epithel darstellen (Doppelfärbung). Die nun auch zu Grunde gegangenen Körnerzellen lassen in den unter der Hornschicht liegenden fibrinoiden Massen dunkel gefärbte kleinere und grössere Körner übrig. Am Radde macht sich bereits der erste Anfang der Epithelregeneration unter den degenerirten Massen bemerkbar.

Blase von 42 Stunden (Zehen- und Fersenballen).

In den Blasen von 42 Stunden Dauer (Fig. XII) hat die Auswanderung der weissen Blutzellen in die Vacuole zugenommen. Dieselben finden sich auch in den Interpapillarsträngen. Die Epithelregeneration ist schon weit fortgeschritten. In Schnitten vom Rande finden wir bereits eine ziemlich dicke, continuirlich über die Cutis wegziehende Lage schon ausgebildeter, noch etwas zarter Stachelzellen, über welchen die degenerirten Theile gelegen sind. In den Präparaten aus der Mitte reicht die neugebildete Epithellage, die in der Peripherie schon den Anfang der neuen Hornschicht zeigt, beiderseits etwa bis zu $^1/_3$ des ganzen Blasengrundes. Darüber findet sich dann das bei den 3stündigen Blasen beschriebene Bild.

Die Cutis zeigt bei allen Blasen eine bald mehr bald weniger starke

Infiltration mit Rundzellen, die im Ganzen jedoch z. B. im Vergleich mit den Variolablasen nur eine geringe genannt werden darf. Am stärksten sind immer die Papillen davon betroffen.

Wir haben bei den Brandblasen, ebenso wie bei den Vesicatorblasen eine Abtödtung der Epithelzellen bis zum Papillarkörper hinab zu constatiren, welche sich theilweise (besonders bei den $1^1/_4$ stündigen Blasen) manifestirt in einer starken Aufquellung der Zellen und des Kernes mit schwacher Färbung des letzteren — ein Befund, der Biesiadecki's Behauptung, dass die Epithelzellen für die Osmose ungünstig seien, direkt widerlegt —, theils in einer im grossartigsten Maassstabe ausgesprochenen Gerinnung des Zellprotoplasmas mit Kernschwund durch Aufnahme der Exsudatflüssigkeit. Dauert die Exsudation längere Zeit, so werden die anfänglich gesetzten Gerinnungsprodukte von mehr derberem, körnig-fädigem Aussehen wieder verflüssigt und in zart gekörnte, krümliche Massen umgewandelt. Ueber die Configuration der Blasen in den einzelnen Stadien verweise ich auf den kleingedruckten Text und die Figuren.

Resultate.

Ueberblicken wir noch einmal kurz unsere Zusammenstellungen und Untersuchungen, so kommen wir zu folgenden Resultaten.

Es giebt zwei Hauptgruppen von Blasen, eine sehr kleine, bei der der Blaseninhalt nur durch ein in Folge der Verlegung des Drüsenausführungsganges angesammeltes Sekret oder eine in Folge des venösen Abflusses transsudirte Flüssigkeit gebildet ist, ohne dass eine Degeneration des Epithels stattfindet, und eine zweite um so grössere, bei der das Exsudat weder zwischen noch unter noch über dem Epithel, sondern an Stelle der in grösserer oder geringerer Zahl zu Grunde gegangenen Epithelzellen liegt.

Wir fanden nur äusserst wenige Arten von Blasen, bei welchen die den Blaseninhalt bildende Flüssigkeit einfach gewisse Schichten der Epidermis mechanisch trennt, ohne auf die Lebensfähigkeit der Epithelzellen und ihr Aussehen verändernd einzuwirken.

Es sind dies einmal die Sudaminabläschen, bei denen sich das gestaute Secret der Schweissdrüsen zwischen den Lamellen der Hornschicht ansammelt, deren todten Zellen es keinen weitern Schaden zufügt; ferner diejenigen Arten von Stauungsblasen, welche durch eine Hemmung des venösen Abflusses entstehen. In letzterem Falle löst sich einfach der Zusammenhang zwischen Rete Malpighii und Papillarkörper ohne Veränderung in dem ersteren.

Eine Trennung zwischen der Hornschicht und dem Rete Malpighii kommt primär bei keiner Blase vor. Bei einer sehr grossen Stauungsblase sah ich in der Mitte der Decke einmal eine geringe Ablösung der Hornschicht von dem Rete, die jedenfalls ganz spät entstanden ist.

Zu der zweiten Hauptgruppe von Blasen gehören diejenigen, bei denen ein kleinerer oder grösserer Theil der Retezellen oder das ganze Rete bis hinab zur Bindegewebsgrenze zu Grunde geht, während das dabei vorhandene Exsudat sich innerhalb der degenerirten Theile und an ihrer Stelle ansammelt. Es ist dies der Fall bei der oben erwähnten zweiten grösseren Gruppe von Blasen, die auf einer entzündlichen Basis beruhen. Niemals kommt hier die Blasenbildung zu Stande durch einfaches mechanisches Verwerfen der Retezellen oder durch Abhebung der ganzen Epidermis oder einzelner Schichten, insbesondere nicht der Hornschicht von dem Rete Malpighii. Stets fallen hier eine geringere oder grössere Zahl von Zellen dem Untergange anheim. Unter diesen mit Auflösung und Zerfall der Zellen einhergehenden Blasenbildungen stehen diejenigen den Stauungs-

blasen am nächsten, bei welchen zunächst nur ein Theil der Zellen eine Quellung erfährt, die schliesslich unter Vacuolenbildung zum Untergange führt. Diese Veränderung äussert sich also in einem Aufquellen des Zellprotoplasmas und des Kernes, verbunden mit einer geringeren oder mangelnden Tinktionsfähigkeit beider doch so, dass die Grenze zwischen Kern und Protoplasma zuerst noch vorhanden ist. So aussehende Zellen bilden die Vorstufen zu den so häufig im Rete beschriebenen Vacuolen. Es ist hier nicht immer leicht zu sagen, wann die betreffende Zelle todt ist, wann nicht. Jedenfalls sind wir nicht berechtigt, den in mässigem Grade gequollenen Zellen, deren Kern wenngleich schwach gefärbt, doch noch scharf contourirt ist, diese Bezeichnung zu geben. Ist jedoch bei stärker fortgeschrittener Blähung der Kern zur Seite gedrängt, und geht seine Substanz in molekulärem Detritus allmählich über in die ihn umgebenden körnig-krümlichen Massen, wie sie den Inhalt der nunmehr zur Vacuole umgewandelten Zelle, die vielleicht durch Reissen einer dünnen Zwischenwand mit einer benachbarten zusammengeflossen ist, bilden, so können wir mit Sicherheit sagen, dass die Zelle todt ist. Wie weit immer diese eben genannten körnig-krümlichen, oft auch fädigen Massen als Zerfallsprodukte, als Detritus des Protoplasmas und des Zellkernes zu bezeichnen sind, wie weit sie vielleicht als prae- oder postmortale Gerinnungsprodukte aufzufassen sind, ist nicht mit vollständiger Sicherheit zu entscheiden; jedenfalls wäre dann die Gerinnung anderer Art als die gleich zu beschreibende. Wir haben also hier eine Art der Zelldegeneration vor uns, die durch Aufnahme von Exsudatflüssigkeit in vorher lebende Zellen und Verflüssigung ihres Protoplasmas herbeigeführt ist, und ich möchte diese Art der Degeneration als hydropische oder als Colliquationsdegeneration bezeich-

nen. Wir fanden sie vorzugsweise bei allen den Blasen, bei welchen die entzündungserregende Schädigung in erster Linie das Corium und den Papillarkörper betrifft, während die epitheliale Bedeckung wenn auch vielleicht nicht immer ausschliesslich (Eczem) so doch hauptsächlich consekutiv leidet (Pemphigus syphiliticus, Erysipelas bullosum, Herpes Zoster, Mil. cryst.?). In diesem Falle müssen wir also annehmen, dass die Veränderungen des Epithels bestimmt werden durch eine in Folge der Entzündung des Papillarkörpers gesetzte Veränderung der Ernährung. Diese Veränderung selbst wieder characterisirt sich anatomisch durch das Auftreten eines entzündlichen Exsudates, welches die epitheliale Decke durchsetzt.

In einem gewissen Gegensatze zu diesen eben beschriebenen Blasenbildungen steht jene Blasenbildung, bei welcher die Schädlichkeit zuerst das Epithel trifft und es dann abtödtet, während die Entzündung des Coriums und des Papillarkörpers und somit auch die Exsudation erst secundär auftreten. Die an diesen Tod sich anschliessenden Veränderungen verlaufen in etwas verschiedener Weise. Ist der Exsudatstrom sofort sehr massenhaft, so kommt es zunächst zur Auflösung von Zellen und es treten in dieser Flüssigkeit erst sekundär Gerinnungskörner und -fäden auf (Brandblasen). Ist der Exsudatstrom weniger massenhaft, so kommt es innerhalb der Zellen zu einer Gerinnung unter Verlust des Kernes. Dabei bilden sich aus den Zellen kernlose, homogene Schollen oder mehr körnig-fädige, derbere Gebilde (Pocken *) und Vesikatorblasen). Im weitern Verlaufe können diese Massen sich wieder auflösen und ver-

*) Diese gehören natürlich nur dann zu dieser Gruppe, wenn man mit Weigert annimmt, dass der Epitheltod das primäre bei der Pockenbildung ist, eine Ansicht, die ich, wie oben bemerkt, nicht theile.

flüssigen und so die besonders bei den letzteren sehr deutliche croupöse Entzündung in eine eitrige übergehen. Bei den Pocken liegen die durch das specifische Gift getödteten und dann der Coagulationsnekrose verfallenen Zellen dem Bindegewebe, aus dem ja das Gift empordringt, zunächst (Weigert), bei den Vesicatorblasen, bei denen der tödtliche Reiz von aussen von Seiten der Hornschicht her einwirkt, sind die obersten Retezellen die zuerst getödteten, während die unteren Lagen noch erhalten sind. Bei den letzteren tritt der Antheil, welchen das Exsudat an dem Blaseninhalt nimmt, deshalb sehr deutlich hervor, weil derselbe zu einer derben croupösen Pseudomembran erstarrt, deren Zustandekommen bedingt ist in der Einwirkung des in dem Exsudat reichlich vorhandenen Fibrinogens auf die (vielleicht auch durch den äussern Reiz) zerfallenden, auswandernden weissen Blutkörperchen mit ihrer fibrinoplastischen Substanz und ihrem Fibrinferment.

Wenn ich diese verschiedenen Gruppen aufstelle, so will ich damit nicht sagen, dass bei den einzelnen Blasenarten nun auch immer nur eine einzige Form des Epitheluntergangs vorkommt. Was ich damit betonen wollte, ist einerseits das, dass bei der Blasenbildung mit Ausnahme der Sudamina und Stauungsblasen immer Epithel zu Grunde geht und zweitens, dass dieser Untergang in verschiedener Weise stattfinden kann. Wenn daher auch bei den einzelnen Blaseneruptionen eine Form des Epitheluntergangs vorwiegt, so ist andererseits auch wieder hervorzuheben, dass sich alle die verschiedenen Formen combiniren können. So wird es z. B., wenn durch eine Verbrennung das abgetödtete Epithel durch das austretende Exsudat aufgelöst wird, auch vorkommen können, dass an einer Stelle, wo das Epithel nicht durch die Hitze getödtet wurde, dasselbe abgehoben wird oder aufquillt und unter Vacuolenbildung zu

Grunde geht. Bei der Pocke haben wir gesehen, dass neben der Coagulationsnekrose eine trübe Schwellung und Vorflüssigung zu Stande kommt; ebenso wird beim Eczem, das durch einen äussern Reiz hervorgerufen wird, an einer Stelle Epithel getödtet und nachher aufgelöst werden können, während an einer andern Stelle das noch lebende Epithel durch Aufquellung und Vacuolenbildung zu Grunde geht. Noch mannichfaltiger muss sich das Bild gestalten bei den Formen des Eczems, das auf einer allgemeinen Erkrankung (Scrophulose) beruht, aber gewiss doch immer eines wenn auch nur geringen äusseren Reizes zum Entstehen bedarf.

Bei den Vesicatorblasen sahen wir die getödteten Zellen der Coagulationsnekrose verfallen, während an anderen Stellen durch das croupöse Exsudat das normale Rete einfach in die Höhe gehoben wurde, an wieder andern es in toto verflüssigt wurde und dann gerann. An den letzteren Stellen wirkte das Vesikatorgift nicht mehr direkt abtödtend auf die Zellen ein, während die Exsudation aus der Tiefe sich, wie ja sehr natürlich, nach den Seiten hin etwas über den Bezirk des Vesikators hinüber ausbreitete.

Würden neben der Exsudation nur diese genannten Degenerationen des Epithels vorhanden sein, so würde man immer nur einkämmerige Blasen bekommen. Dies ist nun aber, wie wir gesehen haben, in früheren Stadien des Prozesses nicht der Fall, sondern die Mehrzahl der Blasen, unter denen ein wohlausgebildeter Papillarkörper liegt, zeigt im Anfang einen gefächerten Bau. Die diesen bedingenden Scheidewände rühren davon her, dass zwischen den einzelnen Degenerationsheerden Epithelzellen des Rete Malpighii übrig bleiben und zwar an den Stellen, welche dem Exsudatstrome nicht direkt ausgesetzt sind. Diese werden von der Seite her durch denselben allmählich zu platten Spin-

deln zusammengedrückt, in welchen, wenn sie durch die sich mehr und mehr erhebende Hornschicht excessiv in die Länge gezogen werden, schliesslich keine Kerne mehr wahrzunehmen sind. Derartige Zellen sind todt, denn sie werden durch die zunehmende Flüssigkeitsansammlung schliesslich zerrissen und liegen ohne Zeichen einer ihnen innewohnenden Lebenskraft in derselben umher. Weigert identificirt in seiner Arbeit über die Pocke diese Todesart mit dem Absterben der der Verhornung anheimfallenden Zellen. Insofern sie sich Färbemitteln gegenüber beinahe ebenso verhalten wie die jüngst verhornten Elemente der Hornschicht im Stratum lucidum (bes. Rothfärbung durch Eosin), stimme ich mit Weigert überein. Am meisten ausgesprochen fand ich diese Todesart bei den Brandblasen und bei der Impfpocke, etwas weniger stark bei den Pemphigus- und Erysipelblasen, bei denen die Exsudation jedenfalls ziemlich langsam erfolgt, auch sind die Stadien, die ich von letzteren beschrieb, noch recht frühe. Nach den Angaben der Autoren findet sich diese Compressionsnekrose auch bei den Herpes- und Eczembläschen.

Es geht also aus unseren Untersuchungen hervor, dass das rein mechanische Moment, welches sich äussert im Abheben verschiedener Zellenlagen von einander, im Verwerfen der einzelnen Elemente und in der Veränderung ihrer Form im Ganzen bei der Blasenbildung nur eine untergeordnetere Rolle spielt, gegenüber den verschiedenen regressiven Veränderungen, welche die Epithelzellen dabei zu erleiden haben.

Erklärung der Abbildungen.

Fig. I. Schnitt durch eine beginnende Blase von Pemphigus neonatorum syphiliticus. — a) Verdickte und theilweise aufgeblätterte Hornschicht. — b) Rete Malpighii mit Vacuolen, welche verschieden gestaltete Reste von Epithelzellenkernen und Exsudatkörperchen in ein feines Gerinnsel eingebettet enthalten. — c) Papillarkörper mit grosszelliger Wucherung. — d) Schweissdrüsenausführungsgänge. — e) Haarbalg mit Haar. — f) Gequollene und sehr blass gefärbte Retezellen. — g) Zellen mit beginnender Vacuolenbildung um den Kern. — h) Spindelförmig, — i) Sternförmig durch Compression umgewandelte Zellen. — k) Geblähter Epithelzellkern in einer Vacuole. — l) Kleinste Vacuole mit einem Epithelzellenkernrest und zwei Exsudatzellen. — (Hartnack IX, 2. Färbung mit Hämatoxylin und Eosin.)

Fig. II. Schnitt durch den Grund einer Erysipelblase, nackter Papillarkörper. — a) Erweitertes, durch einen Micrococcenpfropf erfülltes Lymphgefäss. — b) Nekrotisches, kernloses Bindegewebe. — c) Exsudatzellen. — (Hartnack VII, 3. Färbung mit Anilinblau.)

Fig. III. Schnitt durch eine beginnende Erysipelblase. — a) Hornschicht. — b) Rete Malpighii. — c) Papillarkörper und Cutis mit Rundzelleninfiltration. — d) Erweiterte und mit Mikrokokkenballen erfüllte Lymphgefässe umgeben von Rundzellenanhäufungen. — e) Stark erweiterte Vene. — f) Durch den Exsudatstrom auseinandergedrängte und in die Länge gezogene Retezellen. — g) Vacuolen theils Rundzellen theils — h) geschwellte Epithelzellenkerne in feinkörnige Masse eingebettet enthaltend. — i) Etwas geschwellter intervacuolärer Epithelzellenkern ganz schwach gefärbt. — (Hartnack V, 3. Dreifache Färbung.)

Fig. IV. Zellencomplex aus dem Rand einer ganz jungen Erysipelblase. Endogene Vacuolenbildung. Sternförmig von den Wandungen retrahirtes Protoplasma, welches den geblähten Kern enthält. - a) Gerissener Protoplasmafortsatz. — b) Eigenthümlich gruppirte Kernsubstanz. — c) Grenze einer Stachelzelle. — (Seibert VII, 0. Dreifache Färbung.)

Fig. V. Schnitt durch die Mitte einer Impfpocke. a) Hornschicht, obere Lage stark gelockert. — b) Maschenwerk an Stelle des Rete. — c) Mit Blut überschwemmter Papillarkörper. — d) Derber Strang aus comprimirten und in die Länge gezogenen, ihres Kerns verlustigen Epithelzellen. — e) Feinste Bälkchen aus der Zellmembran bestehend. — f) Homogene, kernlose Scholle — g) mit Andeutung des Kerns. — h) Grosse Vacuole mit fädig-körniger Masse gefüllt. — i) Granulirte, kernhaltige Epithelzelle an der einen Seite im Zerfall begriffen. — k) Dunkelgefärbte Exsudatzellen. — l) Exsudatzellen in einer Vacuole, hellgefärbte Kerne von wenig gekörntem, ungefärbtem Protoplasma umgeben, welches in das Gerinnsel übergeht. — m) Exsudatzellen mit 2 Kernen. — (Hartnack V, 2. Färbung mit Hämatox. und Eosin.)

Fig. VI. Schnitt durch den obersten Theil einer Impfpocke. Zwischen zwei derben Balken (a) gelegener Complex stark geblähter Epithelzellen, Protoplasma (b) homogen matt blau gefärbt. Der geblähte Kern (c) ungefärbt mit deutlichem Kernkörperchen oder ohne ein solches (d) und wenigen Granulis. — e) Vacuole mit Rundzellen. — (Hartnack VII, 3. Färbung mit Hämatox. und Eosin.)

Fig. VII. Schnitt durch eine Vesikatorblase von 22stündiger Dauer. A) Uebergang des normalen Epithels in das degenerirte der Blase. B) Der Mitte der Blase näher gelegener Theil. a) Hornschicht. — b) Normales Epithel. — c) Croupöses Gerinnsel mit zerfallenden, verworfenen Epithelzellen. — d) Epithelzellen mit beginnender fibrinöser Degeneration des Protoplasmas. — e) Rundzellen. — f) Cutis mit — g) Rundzellenanhäufung. — h) Homogene, schwach gelb gefärbte Schollen ohne Kern. — i) Epithelzellen mit geronnenem Pro-

toplasma (Vacuole um den Kern). — (Hartnack VII, 3. Doppelfärbung mit Alauncarmin und Picrinsäure.)

Fig. VIII. Verschieden degenerirte Zellen aus dem Hohlraum der vorigen Blase. 1) Rest einer fibrinös degenerirten Epithelzelle mit Kern. Das geronnene Protoplasma setzt sich durch einen Ausläufer in Verbindung mit einem Fibrinbalken. — 2) Complex von Zellen mit geronnenem Protoplasma und leerem Ring um den Kern. Der Zellkontour ist bei a) noch erhalten. b) Rundzellenkern. — 3) Geblähte, schwach granulirte Epithelzelle, gelblich gefärbtes Protoplasma, Kern gut erhalten, röthlich gefärbt. — 4) Desgleichen, Kern gebläht, schwach contourirt und gefärbt. Der Inhalt der Zelle übergehend in das Gerinnsel. — 5) Beinahe homogene, gelbliche Scholle. Die eine Seite des Kerns noch schwach angedeutet. — 6) Epithelzellenrest, die dunklen Partien des Kernes noch gefärbt. — 7) Exsudatzelle mit zwei dunkeln Kernen. — 8) Kernreste im Gerinnsel. — (Seibert VII, 0. Färbung mit Alauncarmin und Picrinsäure.)

Fig. IX. Durchschnitt durch den Rand einer $^5/_4$stündigen Brandblase. a. Hornschicht. — b. Rete Malp. — c. Normale Papillen. — d. Aufgequollene Zellen, Kerne zum Theil noch sichtbar, aber blass, zum Theil zu Grunde gegangen. — e. Interpapillär gelegene Epithelzellen, in der Tiefe erhalten, in den höheren Lagen in die Länge gezogen und zum Theil gequollen, ohne Kern. — f. Aus Epithelzellen und Exsudat entstandenes Fibrinnetz, über den Papillen totale Verflüssigung der Zellen. — g. Interpapilläre Zellen, kernlos, gequollen und von der Cutis abgehoben. — h. Totale Degeneration der von der Cutis abgehobenen interpapillär gelegenen Zellen. — k. Unter dem abgehobenen Epithel liegendes geronnenes Exsudat (Fibrin). — i. Niedergedrückte Papillen, zellig infiltrirt. — Dreifache Färbung. Vergr. 150. (Fig. 144 aus Zieglers Lehrbuch.)

Fig. X. Degenerirte Epithelzellen aus einer Brandblase von $1^1/_4$ Stunden Dauer. 1) Protoplasma der gequollenen Zellen umgewandelt in eine derbe fädig-körnige Masse. a) Vacuole ohne Kern. b) Dunkel gefärbte, geschrumpfte Kernsubstanz

in einer ovalen Höhle. — 2) Spindelförmige Zellen aus der Nähe des Papillarkörpers. Protoplasma fädig-körnig, leere Zone um den wohlerhaltenen und gefärbten Kern. — 3) Stark degenerirte Zellen, welche in Folge ihrer derben, fädig-körnigen Randtheile ein regelmässiges Netzwerk bilden. Die centralen Theile verflüssigt, sehr zart gekörnt-krümlich, bei a) noch eine Spur von Kern, bei b) fehlt die derbe Zellperipherie, die verflüssigte Masse setzt sich in den anstossenden, suprapapillär gelegenen Hohlraum fort. — 4) An einen Hohlraum angrenzende Zellenreste. Kern wohlerhalten, einer bei a) nur noch halbgefärbt, geronnenes Protoplasma sich in das Gerinnsel des Hohlraums fortsetzend. — (Seibert VII, 0. Färbung dreifach.)

Fig. XI. Theil eines Schnittes aus einer 3- (a) und 24- (b) stündigen Brandblase combinirt. Zwei Papillen mit den darüber liegenden degenerirten Epithelzellen. c) Faserige, aus den Interpapillarfurchen aufsteigende Stränge unten mit erkennbaren Kernen, oben ohne dieselben, dazwischen polygonale Maschen mit körniger Grenze, bei b) über der Papille verflüssigt und durch Rundzellen ersetzt. — (Hartnack VIII, 2. Dreifache Färbung.)

Fig. XII. Schnitt durch eine Brandblase von 42stündigem Bestande. — a) Hornschicht. — b) Körnerschicht. — c) Stachelzellenschicht. — d) Cylinderzellenlage. — e) Papillarkörper und Cutis. — f) Neugebildete Hornschicht. — g) Neugebildete Körnerschicht. — h) Neugebildete Stachelzellenschicht. — i) Blutgefässe. — k) Schweissdrüsenausführungsgänge im Längsschnitt, — l) im Querschnitt. — m) Von gröberen und feineren, theils aus comprimirten Retezellen, theils aus Fibrinfäden bestehenden Balken durchzogener Raum der Blase unter den theils abgerissenen theils noch mit den derben Balken in Verbindung stehenden und die länglichen Hohlräume (früher über den Papillarspitzen) (o) trennenden Pallissaden (n). — p) Von Epithel entblösste, kleinzellig infiltrirte Papillen. — q) Reste der alten Körnerschicht. — (Hartnack IV, 2. Dreifache Färbung.)

Berichtigungen.

Seite	28	Zeile	10	von	unten lies 1878 statt 1871
„	29	„	1	„	oben lies P a l l i s s a d e n statt Palissaden
„	34	„	7 u. 8	„	oben lies z w i s c h e n statt zwisschen
„	44	„	14	„	unten lies K ö r n e r statt Kerne
„	45	„	16	„	oben setze vor nur und nach liegen ein ,
„	47	„	6	„	unten del. . nach oberen .
„	52	„	15	„	unten lies d e s s e l b e n statt derselben
„	56	„	15	„	unten lies M a a s s e statt Masse
„	62	„	7	„	oben lies h ä n g e n statt hängeu
„	63	„	15	„	unten lies R a n d e statt Radde
„	64	„	3	„	unten lies n o r m a l e m statt dem

Fig XII

del. Dr Touton

Fig VII

del. Rabus

Fig. III.

del. Rabus

Fig. X. Taf. I.

del Dr. Touton

Fig. VIII.

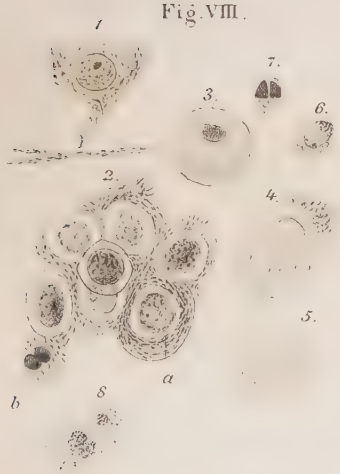

del. Dr Touton

Fig. IV.

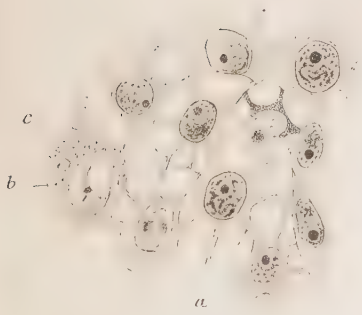

del. Dr. Touton

Fig. I.

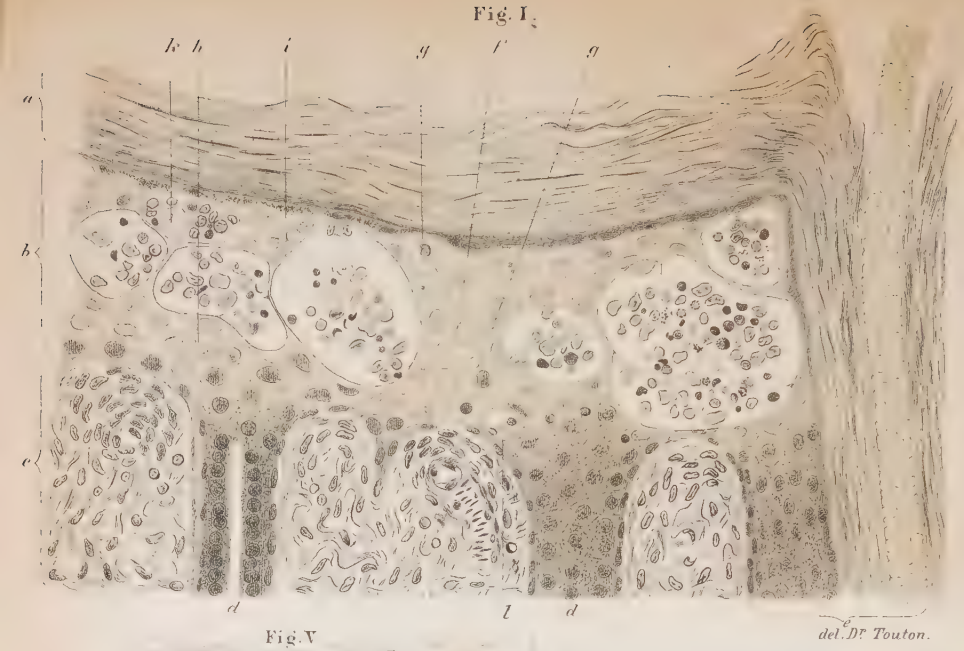

Fig. V

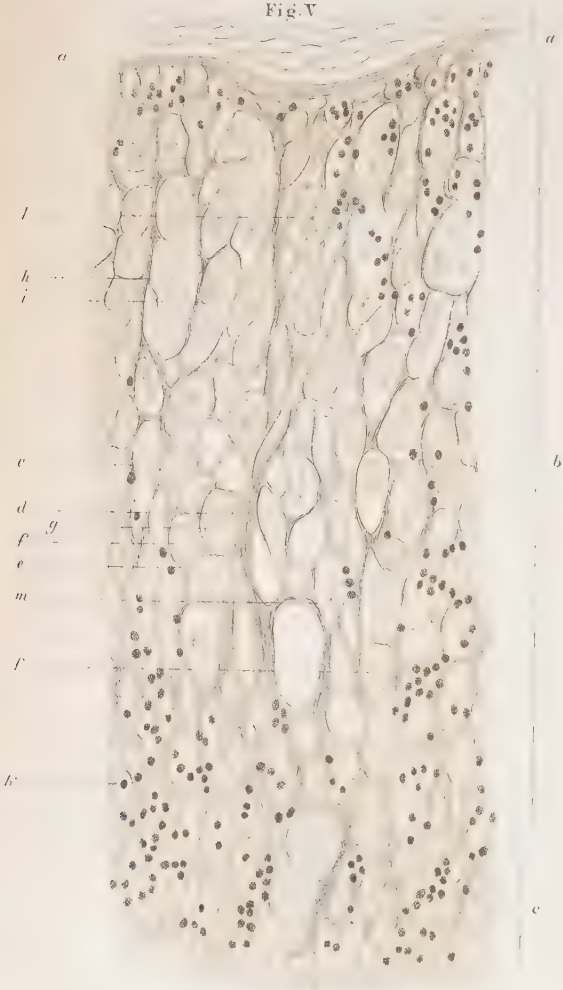

Fig. VI

Fig. IX

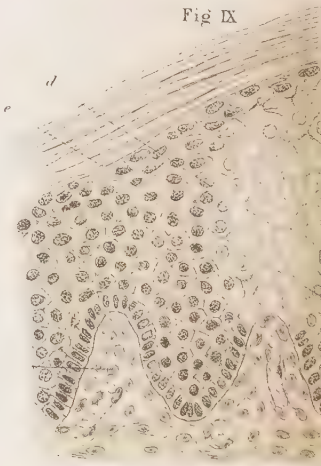

Fig. II.

Taf. II.

del. Rabus.

Fig. XI

del. Dr Touton.

del. Prof. Ziegler.